Anatomische und klinische Untersuchungen

über den

Lymphapparat des Uterus

mit besonderer Berücksichtigung der

Totalexstirpation bei Carcinoma uteri.

INAUGURAL-DISSERTATION

welche

nebst den beigefügten Thesen mit Genehmigung der medicinischen Fakultät der kgl. Universität Breslau

zur Erlangung der

Doctorwürde in der Medicin, Chirurgie und Geburtshülfe

am 28. Juli 1898, mittags 11½ Uhr

in der Aula Leopoldina

öffentlich vertheidigen wird

EUGEN PEISER, prakt. Arzt.

Opponenten:

Herr Dr. med. MAX GÖRCKE, Assistent an der laryngologischen Abtheilung des Allerheiligenhospitals.

Herr Dr. med. SIEBER, prakt. Arzt.

STUTTGART.
DRUCK DER UNION DEUTSCHE VERLAGSGESELLSCHAFT.
1898.

Gedruckt auf Antrag des Referenten:

Herrn Medicinalrath Professor Dr. KÜSTNER.

Anatomische und klinische Untersuchungen

über den

Lymphapparat des Uterus

mit besonderer Berücksichtigung der

Totalexstirpation bei Carcinoma uteri.

INAUGURAL-DISSERTATION

welche

nebst den beigefügten Thesen mit Genehmigung der medicinischen Fakultät der kgl. Universität Breslau

zur Erlangung der

Doctorwürde in der Medicin, Chirurgie und Geburtshülfe

am 28. Juli 1898, mittags 11½ Uhr

in der Aula Leopoldina

öffentlich vertheidigen wird

EUGEN PEISER, prakt. Arzt.

Opponenten:

Herr Dr. med. MAX GÖRCKE, Assistent an der laryngologischen Abtheilung des Allerheiligenhospitals.

Herr Dr. med. SIEBER, prakt. Arzt.

STUTTGART.
DRUCK DER UNION DEUTSCHE VERLAGSGESELLSCHAFT.
1898.

Digitized by the Internet Archive
in 2019 with funding from
Wellcome Library

https://archive.org/details/b30595496

SEINEM VEREHRTEN VETTER

HERRN L. BURGFELD

GEWIDMET.

Die operative Behandlung des Carcinoms hat in den letzten beiden Decennien bedeutende Fortschritte gemacht; die dauernden Heilresultate, die man beobachtete, haben mit der Zeit eine wesentliche Steigerung erfahren. Dieselbe findet ihre Erklärung namentlich in dem Umstand, dass bei dem operativen Verfahren immer mehr und mehr die der Neubildung eigenthümlichen Ausbreitungswege berücksichtigt wurden.

Sehr bald nämlich erkannte man, dass es nöthig war, die Geschwulst im Gesunden zu exstirpiren; denn sie schickt ihre Ausläufer noch über die makroskopisch sichtbare Grenze in die Bindegewebsspalten hinein. So entstand die allgemeine Regel, die Exstirpation solle stets im Gesunden wenigstens 1—1½ cm entfernt von der Geschwulst vorgenommen werden.

Einen weiteren Fortschritt erfuhr das operative Vorgehen gegen den Krebs dadurch, dass man sich auf diese Maassnahme nicht beschränkte. Auf Grund der Erfahrung, dass das Carcinom, entsprechend seiner grossen Neigung sich auf das Lymphgefässsystem auszubreiten, schon sehr häufig in den Fällen, die operirt wurden, die Lymphdrüsen ergriffen hat, entfernte man gleichzeitig mit dem Primärheerd auch die regionären Lymphdrüsen,

selbst wenn sie nicht nachweislich erkrankt waren. Doch dabei blieb man nicht stehen. Man exstirpirte schliesslich nicht nur diese, sondern auch die Lymphbahnen, die von dem Tumor zu den regionären Lymphdrüsen führten.

Diesen staffelförmigen Entwickelungsgang hat namentlich die Behandlung eines der häufigsten aller Carcinome, nämlich das der Mamma, zurückgelegt. Die Statistik über die Dauerheilungen des Brustkrebses nach den verschiedenen Operationsmethoden spricht klar und deutlich für die Richtigkeit des Weges, den man mit diesem immer radicaleren Verfahren beschritten hat. Folgende Statistiken beziehen sich auf Fälle, bei denen allein die Amputatio mammae vorgenommen wurde:

nach	Winiwarter	sind	dauernd	gesund	5,59 %
„	Oldekop	„	„	„	11,55 %
„	Henry	„	„	„	8,84 %
„	Sprengel	„	„	„	16,19 %

Küster stellte nun zuerst die unabweisliche Forderung auf, in jedem Fall von Mammacarcinom die typische Ausräumung der Achselhöhle neben der Amputatio vorzunehmen. Bei diesem Verfahren stieg die Zahl seiner Heilungen auf 25,39 %.

Rotter, der in jedem Fall sämmtliche lymphatische Verbindungsbrücken zwischen dem Primärheerd und den Drüsen mitexstirpirte, hat nur noch 8 % locale Recidive.

Wie steht es nun mit der operativen Behandlung des Uteruscarcinoms? Von vornherein will ich bemerken, dass ich aus praktischen Rücksichten mich hier überhaupt nur mit dem häufigsten Gebärmutterkrebs, dem Collumcarcinom, d. h. dem Carcinom der Portio und der Cervix beschäftige. Spreche ich hier von Uteruscarcinom, so ist damit immer das Collumcarcinom gemeint.

Befolgt das Uteruscarcinom die allgemeinen Gesetze der Ausbreitungsweise des Carcinoms, und hat seine Behandlung diese Gesetze, soweit sie für dasselbe zutreffen, berücksichtigt?

Dass auch das Uteruscarcinom sich über die sichtbaren Grenzen in die Spalten des gesunden Gewebes erstreckt, bedarf erst keiner weiteren Erörterung. Anders steht es mit der Beachtung dieser Thatsache bei der Operation.

Die übliche Operationsweise des Uteruscarcinoms ist heute die vaginale Totalexstirpation. Bei diesem Verfahren wird der

Uterus dicht am Ansatze der Ligg. lata abgetragen. In vielen Fällen nun, die noch als operabel angesehen werden, weil das Carcinom auf den Uterus „beschränkt“ ist, ist die Muscularis supravascularis schon deutlich ergriffen, und somit beträgt häufig die Entfernung der Trennungsfläche des Uterus von der Grenze der Neubildung sicherlich weniger als 1 cm. Schon aus diesem Grunde können wir annehmen, dass die Chancen dieser Operation bezüglich der Dauerheilung keine bedeutenden sein werden.

Neuere Bestrebungen, namentlich von Seiten Schuchardt's, Mackenrodt's, suchten diesem Mangel zu begegnen. Sie machten sich das Operationsterrain besser zugänglich und nahmen in einiger Entfernung vom Uterus die Exstirpation im Lig. latum vor. Doch haben diese Vorschläge wenig Nachahmung gefunden. Unter diesen Umständen ist es auch erklärlich, wie die Operabilitätgrenze des Uteruscarcinoms eine so beschränkte wurde, dass man nur solche Fälle als operabel ansieht, bei denen die Ligamente noch nicht nachweislich an der Erkrankung betheiligt sind. Da die Kranken aber häufig erst verhältnissmässig spät, zu einer Zeit wo das Carcinom schon die Uteruswand selbst überschritten hat, in sachgemässe Behandlung kommen, so muss bei unserer heutigen Operationsmethode ein sehr grosser Theil aller Frauen mit Carcinoma uteri als inoperabel zurückgestellt werden.

Ein zahlenmässiges Bild von den Erfolgen der operativen Therapie des Uteruscarcinoms entwirft Mackenrodt auf Grundlage einer Statistik Krukenberg's, die letzterer aus dem Material der Berliner Universitäts-Frauenklinik gewonnen hat: Von allen wegen Uteruskrebs in die Klinik kommenden Patienten sind noch 46,3 % operabel. 4,2 % sterben im Anschluss an die Operation, 34,7 % werden rückfällig. Mithin werden 7,4 von 100 Kranken, welche wegen Krebs die Klinik aufsuchten, dauernd geheilt. Die absoluten Chancen der Operation sind folgende: von 100 operirten Kranken sterben 9,2. Von den übrigbleibenden 91,8 % recidiviren 82,4 %, d. h. 72 Fälle, und nur 23,3 %, d. h. 19 Fälle, sind dauernd über 4—5 Jahre hinaus geheilt.

Olshausen hält diese Darstellung für zu pessimistisch, giebt aber selbst die Procentzahl derer, die er noch einer Radicaloperation unterworfen, auf 33 % an; mithin stellt er sogar 67 % als inoperabel zurück; allerdings wird er bei dieser strengeren Auswahl auch etwas bessere Operationsresultate haben.

Die Resultate anderer Operateure stimmen aber im Grossen und Ganzen mit obigen Zahlen überein.

So hat Schröder nach 2 Jahren — eine Zeit, die zur Beurtheilung der Recidivfreiheit natürlich viel zu kurz ist — 30 % Heilungen nach der partiellen und nur 15 % nach der Totalexstirpation.

Fritsch giebt an, dass definitive Heilungen, d. h. nach 8 bis 9 Jahren, 10—20 % betragen.

Hofmeier's Statistik zufolge sind nach totaler Exstirpation auch nur 26 % recidivfrei.

Tannen, der seine Angaben auf Grund des von Fritsch in der Breslauer Klinik operirten Materials macht, giebt etwas günstigere Zahlen an; nach ihm beträgt die Mortalität nach der Operation 5—7 %, die recidivfreien Fälle nach einer Zeitdauer von 5 Jahren 36 %.

Leopold's Statistik ist günstiger; doch giebt sie kein genügendes Bild von den Dauerresultaten, da ein Theil seiner Fälle noch nicht lange genug beobachtet wurde.

Es fragt sich nun, ob diese geringe Zahl von Dauerheilungen allein auf Rechnung des obenerwähnten Umstandes, dass wir häufig nicht im Gesunden operiren, zu setzen ist. Zum Theil könnte sie vielleicht auch darin ihre Erklärung finden, dass ja bei der üblichen Operationsmethode des Uteruscarcinoms das Lymphgefässsystem keine Berücksichtigung findet. Doch wäre dann erst zu beweisen, dass das Uteruscarcinom überhaupt die Neigung besitzt, sich auf dem Lymphwege auszubreiten. Das markanteste Kriterium nun für die Ausbreitung auf dem Lympfwege bildet die Betheiligung der Lymphdrüsen. Demnach handelt es sich zunächst um Beantwortung der Frage: Wie häufig inficirt der Uteruskrebs die regionären Drüsen?

Betheiligung der Lymphdrüsen beim Collumcarcinom.

Wagner, der seine Beobachtungen an einem grossen Sectionsmaterial gemacht hat, sagt: „Krebs der Lymphdrüsen kommt ungefähr in der Hälfte der Fälle von primärem Krebs der Vaginalportion vor. — Am häufigsten und gewöhnlich auch am intensivesten sind die sogen. Beckenlymphdrüsen carcinomatös erkrankt. Darunter versteht man diejenigen Drüsen, welche den Plexus iliacus

externus, den Plexus hypogastricus (vorzugsweise die aus den Lymphgefässverzweigungen der Arteria uterina und einiger Zweige der Pudenda communis hervorgehenden Drüsen) und den Plexus sacralis medius bilden, sowie alle in unmittelbarer Umgebung des Uterus, in den breiten Mutterbändern etc. liegenden Drüsen. —"

Aus einer Anzahl von Fällen, die Dittrich mittheilt, habe ich die Häufigkeit der Betheiligung der Beckendrüsen auf ca. 40 % berechnet.

Ganz anders Cruveilhier. Bei seinen zahlreichen Autopsien von Uteruskrebs hat er seine besondere Aufmerksamkeit dem Lymphgefässsystem zugewendet. Das Ergebniss seiner Untersuchungen ist folgendes: „Les ganglions lymphatiques pelviens sont presque toujours affectés dans le cancer utérin." Ganz besonders erwähnt er zwei Drüsen, die oft allein degenerirt sind; sie liegen, die eine links, die andere rechts, über den Seitentheilen des Beckens in der Höhe des obersten Theils der Incisura ischiadica. Die Lumbaldrüsen seien viel seltener an der Degeneration betheiligt als die Beckendrüsen. Obwohl er jedes Mal den Ductus thoracicus untersuchte, hat er nur einmal Krebssaft in ihm gefunden.

Diese ausserordentliche Divergenz der Angaben seitens der verschiedenen Autoren ist für den ersten Augenblick sehr befremdend. Doch ist es nicht unwahrscheinlich, dass Cruveilhier infolge der besonderen Sorgfalt, die er seinen Untersuchungen in dieser Richtung hat angedeihen lassen, eben viel häufiger zu positiven Befunden gekommen ist.

Eine beträchtlich geringere Betheiligung der Lymphdrüsen bei Uteruskrebs giebt Blau an, der 93 Fälle von Carcinoma uteri nach den Sectionsberichten des Berliner pathologischen Instituts zusammengestellt hat. Von diesen 93 Fällen fallen nach Dybowski 3 fort, da es sich bei ihnen um Sarkome gehandelt hat. Ferner gehen noch 6 reine Corpuscarcinome ab, bei denen Beckendrüsen 2mal Erwähnung finden. Es käme dann auf 84 Fälle 28mal eine Erkrankung der Beckendrüsen, d. i. 33 1/3 %. Doch muss man sagen, dass diese Zahl zu gering ist; denn es ist schon möglich, dass öfters bei den Obductionen eine Erkrankung der Drüsen übersehen und nicht protokollirt worden ist. — Dybowski giebt von seinen 110 Fällen, die er ebenfalls den Protokollen des Berliner pathologischen Instituts entnommen, nur einen Auszug; nach den mitgetheilten Fällen würde die Mitbetheiligung der Drüsen beim Collumkrebs ca. 28 % betragen.

Nach Pawlik sind bei den weiter vorgeschrittenen Krebsen meistens schon die retroperitonealen Drüsen, sogar die an der Wirbelsäule entlang der Aorta ergriffen.

Mit Wagner's Angaben stimmt auch eine Mittheilung von Russell über 10 Autopsien bei inoperablem Uteruskrebs, die in der pathologischen Abtheilung des Johns Hopkins Hospitals ausgeführt wurden. Unter diesen 10 Fällen befand sich ein Carcinoma corporis uteri mit Betheiligung der Lymphdrüsen und vier Carcinome des Collum mit carcinomatöser Affection der Becken — und retroperitonealen Drüsen. Für das Collumcarcinom würde sich hiernach eine Drüsenbetheiligung von 44 % ergeben.

Die Betheiligung der regionären Lymphdrüsen beim Collumkrebs scheint demnach eine häufige zu sein. Wir werden nicht fehlgehen, wenn wir uns an die Angaben von Wagner und Cruveilhier halten, die wohl beide bezüglich dieses Punktes die genauesten anatomischen Untersuchungen gemacht haben. Demnach können wir sagen: In mehr als 50 % der Fälle von Carcinoma colli uteri werden die zugehörigen Beckendrüsen afficirt.

Schwieriger als diese Frage ist nun die nächste zu beantworten, über die weniger Beobachtungen vorliegen:

Wie viel Zeit braucht der Collumkrebs, um die regionären Drüsen zu inficiren? oder, anders ausgedrückt: Inficirt der Krebs des Collum uteri schon früh, in einem Stadium, wo er noch als operabel angesehen wird, die zugehörigen Beckendrüsen?

Nach Wagner findet sich die Erkrankung der Lymphdrüsen selten bei geringer Ausbreitung des Uteruskrebses und bei noch nicht erfolgtem oder wenig weit vorgeschrittenem Zerfall des Krebsinfiltrats. Doch glaube ich auf diesen Ausspruch kein grosses Gewicht legen zu dürfen; denn als pathologischer Anatom hatte er ja meist nur Gelegenheit, wie er selbst sagt, seine Erfahrungen an Fällen von weiter vorgeschrittenem Krebs zu sammeln.

Von grösserem Werthe sind die Angaben Gussenbauer's, der die methodische Exstirpation der regionären Lymphdrüsen bei den verschiedensten Carcinomen vornahm, und zwar auch in Fällen, wo dieselben selbst dem Tastgefühle nur bei minutiöser Untersuchung eben nur merkbare Abweichungen in der Grösse und Consistenz oder nur der letzteren allein zu erkennen gaben. Er sagt:

„Auch ist die Zeitdauer, während welcher die von mir beobachteten Carcinome des Hodens, Penis, der äusseren weiblichen Genitalien und des Uterus bereits bestanden hatten, bis zum Momente der Operation eine verhältnissmässig lange; sie betrug in allen erwähnten Fällen bereits mehr denn 6 Monate, ein Zeitraum, der nach meinen Erfahrungen für diese Carcinome jedes Mal genügte, um die regionären Lymphdrüsen zu inficiren. Nach den wenigen Erfahrungen, die ich bezüglich des Beginns der Lymphdrüseninfection zu machen Gelegenheit hatte, muss ich jedoch glauben, dass auch bei diesen Carcinomen die Lymphdrüseninfection schon mit dem Entstehen des primären Tumors beginnt, um dann in dem Maasse zuzunehmen, als das Wachsthum des primären Carcinoms fortschreitet.“ Gussenbauer's Ansicht ist deshalb von Bedeutung, weil er makroskopisch noch kaum veränderte Drüsen untersucht hat und so beginnende Krebsheerde nachweisen konnte.

Auch klinische Beobachtungen können Aufschluss über diese Frage geben. Ist das Carcinom in dem Stadium, wo wir es noch zu operiren pflegen, auf den Uterus beschränkt und sind noch nicht die regionären Lymphdrüsen ergriffen, so darf nach der totalen Exstirpation des Organs kein Recidiv in den Drüsen auftreten.

Exacte anatomische Untersuchungen über Recidive existiren leider noch wenige, wie es sich ja aus der Natur der Sache ergiebt. Ein Theil der Operirten ist überhaupt nicht mehr aufzufinden, ein anderer Theil stirbt in der Heimath, und nur verhältnissmässig wenige kommen zur Obduction.

Winter führt in seiner sehr ausführlichen Arbeit über die Recidive des Uteruskrebses an, dass er bei 44 Frauen, welche nach der Totalexstirpation, d. h. zu einer Zeit, wo der Krebs noch auf den Uterus beschränkt war, obducirt wurden und die genau auf Drüsenerkrankungen durchsucht wurden, dieselben nur 2mal gefunden habe.

Andererseits erwähnt er 3 Fälle, wo das Parametrium noch nicht ergriffen war und sich bei der Operation Drüsenerkrankungen zeigten.

Ferner fand er klinisch durch Palpation unter 58 Recidiven nach Operationen von Collumcarcinom vier reine Lymphdrüsenrecidive und zwölf Lymphdrüsenrecidive mit localen Recidiven im Parametrium. Bei letzteren nimmt er an, dass sich das Recidiv vom Parametrium auf die Drüsen ausbreitete; ebensogut ist es aber denkbar, dass beide sich unabhängig, theils aus schon im Para-

metrium vorhandenen Keimen, theils aus solchen in den Drüsen entwickelten. Schon die Entfernung des Uterus hat ja ein wesentliches Moment, das von Bedeutung für die Fluxion in den Lymphbahnen ist, ausgeschaltet.

Bei den obducirten Fällen ist leider nicht angegeben, in welcher Zeit nach der Operation sie zur Section gekommen sind. Einige sind wohl schon kurze Zeit nach der Operation gestorben; bei ihnen können schon Krebskeime in den Drüsen vorhanden gewesen sein, ohne dass die Drüsen vergrössert oder verhärtet waren; von einer methodischen Ausschälung und histologischen Untersuchung ist nichts erwähnt.

Gegen die klinischen Befunde erhebt Ries den Einwand, dass man ohne anatomische Untersuchung überhaupt nicht eine Erkrankung der Lymphdrüsen zu diagnosticiren vermag, da man mikroskopisch kleine Carcinomheerde durch das Gefühl nicht erkennen könne. — Auch ein Theil der Fälle, die Winter als Impfrecidive auffasst, können sehr wohl ihren Ausgang von den Drüsen genommen haben.

Nach alledem dürfte Winter's Behauptung, „dass Drüsenerkrankungen zu den grössten Ausnahmen gehören, so lange der Krebs noch auf den Uterus beschränkt ist, und dass sie selbst bei erkrankten Parametrien nur ungefähr in einem Drittel aller Fälle vorkommen", durchaus nicht so sichergestellt sein. Vielmehr möchte ich auf Grund der oben erwähnten Thatsachen annehmen, dass eine Drüsenerkrankung bei nicht mehr auf den Uterus beschränktem, weiter vorgeschrittenen Krebs in ca. 50% der Fälle vorkommt und bei Uteruskrebs mit noch freien Parametrien viel häufiger, als bis jetzt allgemein angenommen wird. Zahlenmässig kann ich die frühe Betheiligung der Beckendrüsen natürlich nicht angeben, da bis jetzt noch keine methodische Ausräumung derselben und nachfolgende mikroskopische Untersuchung in grösserem Umfange vorgenommen worden ist.

Auf noch einem anderen Wege können wir wenigstens einen Anhalt dafür gewinnen, ob die Drüsen zeitig erkranken oder nicht. Besitzt das Collumcarcinom die Eigenschaft, sich mit Vorliebe auf den lymphatischen Wegen auszudehnen, so ist eine verhältnissmässig zeitige Infection der Lymphdrüsen zu vermuthen.

Die eingehendste Arbeit, die wir über die Ausbreitungswege des Carcinoma uteri besitzen, stammt von Seelig. Derselbe hat

die Verbreitungsweise des Carcinoms namentlich für den Uterus selbst und seine nächste Nachbarschaft durch histologische Untersuchungen an exstirpirten Uteri festgestellt. Er kommt zu dem Resultat, dass das Collumcarcinom sich auf dem Lymphwege ausbreitet unter Bevorzugung der die Blutgefässe begleitenden Lymphbahnen.

Er konnte durch seine pathologischen Befunde von carcinomatösen Thromben in den Lymphbahnen trefflich unsere Erfahrungen über das anatomische Verhalten derselben bestätigen, dass nämlich eine die Lymphgefässsysteme des Collum und des Corpus verbindende Lymphstrasse besteht, welche innerhalb der Wandung des Organs gelegen ist und durch die die grossen Blutbahnen der mittleren und äusseren Muskelschicht begleitenden Lymphgefässe repräsentirt wird. Auch hat er in einem Sammelgefäss an der Seitenkante des Uterus am Uebergang ins Parametrium Carcinomthromben gefunden.

Welche geringe Bedeutung unsere klinische Anschauung über „Freisein" der Parametrien in Anspruch nehmen darf, beweisen seine mikroskopischen Befunde von Krebsnestern in den Lymphgefässen des Parametriums, ohne dass dieselben von entzündlichen Veränderungen begleitet waren. Auf Grund dieser Erfahrungen kommt er denn auch zu dem Urtheil: „Es ist nicht möglich, aus dem makroskopischen Bilde einen Rückschluss zu machen auf die Grösse der mikroskopischen Ausbreitung des Carcinoms."

Mackenrodt stimmt in letzterem Punkte völlig mit Seelig überein. Er sagt: „In frühen Entwickelungsstadien sind die peripher in den Ligamenten sich ausbreitenden Keime — d. h. also in den Lymphbahnen, die in den Ligg. latis und Ligg. sacro-uterinis verlaufen — nur mikroskopisch, nicht aber durch die physikalischen Untersuchungsmethoden nachweisbar. Die Uterus-, resp. Collumwand braucht mikroskopisch keineswegs schon völlig bis in ihre peripheren Schichten von Carcinom durchsetzt zu sein und trotzdem Infection der proximalen Ligamentpartien. In allen operabeln Fällen also, d. h. wo der Heerd noch nicht in die Nachbargewebe, sei es der Nachbarorgane oder in die Ligg. lata nachweislich durchgebrochen ist, sind die Ligamente höchst krebsverdächtig." Zu dieser Ansicht ist er durch den mikroskopischen Befund an zahlreichen wegen Carcinom exstirpirten Uteri gekommen. Trotzdem er im Gesunden und radical operirt zu haben glaubte, fanden sich doch mikroskopische in der Peripherie verstreute Heerde.

Ueber die Weiterverbreitung des Carcinoms macht auch Veit Angaben, die so ziemlich mit den obigen übereinstimmen. Er scheidet nur strenger die einzelnen Arten, indem er glaubt, dass der klinische Verlauf der einzelnen Arten wesentlich different sei. Nach ihm entsprechen die Wege der Lymphbahnverbreitung für das Carcinom der Portio dem untersten Abschnitt der Lymphbahnen von Poirier. „Bei dem Carcinom der Cervix ist die Verbreitung verschieden, zum Theil geht es direct über auf die benachbarten Gewebe, zum Theil geht es auch denselben Lymphbahnen entlang, wie das Portiocarcinom; besonders frühzeitig wird das Lymphgefässsystem in denjenigen Fällen ergriffen, in denen es sich um primäre Knotenbildung handelt. In Bezug auf die Stränge, welche man seitlich und nach seitlich und hinten oft fühlt, hat er in 3 typischen Fällen, in denen er diese Stränge mitexstirpirte, jedes Mal Carcinome in Lymphbahnen gefunden. Die Verbreitung des Krebses in diesen Lymphgefässen finde sprungweise statt, so dass regelmässig gesunde Theile der Lymphgefässe mit erkrankten abwechseln.

Aus den obigen Beobachtungen geht nun mit Sicherheit hervor, dass in einer Anzahl von Collumkrebsen die Parametrien für frei gehalten werden, während sich in den Lymphgefässen Krebskeime befinden. Sind die Keime erst einmal in den Lymphbahnen, so haben sie einen kurzen und bei der relativen Weite der Gefässe bequemen Weg, um in die zugehörigen Drüsen vom Lymphstrom verschleppt zu werden. Es ist daher auch anzunehmen, dass viel häufiger, als bisher geglaubt wird, sich schon Krebskeime in den Lymphdrüsen befinden, zu einer Zeit, wo uns das Carcinom noch auf den Uterus beschränkt dünkt. Dafür sprechen auch die oben erwähnten Beobachtungen. Nebenbei will ich hier noch einen diesbezüglichen Ausspruch Breschet's erwähnen: „Es ist zu bemerken, dass die Schnelligkeit der Verbreitung des Gebärmutterkrebses auf die Beckendrüsen besonders darauf beruht, dass die Lymphgefässplexus dort in grosser Zahl sich befinden."

Diese Krebsheerde in den Lymphdrüsen machen sich während ihres Initialstadiums ebenso wenig in den Drüsen wie in den Parametrien bemerklich; denn es ist nicht nöthig, dass irgend welche Entzündungserscheinungen beim Eindringen der Krebszellen in die Lymphdrüsen auftreten. Afanassiew sagt: „Ein entzündlicher Zustand des Lymphdrüsengewebes kommt nur in den Fällen vor, wo man in primären Geschwülsten Eiterung, Zerfall und Ver-

schwärung antrifft; wo aber die primären Knoten nicht als Ursprungsstellen der einfachen Reizung dienen konnten, bleibt das Gewebe der Lymphdrüsen unverändert.“ Allerdings können die Drüsen andererseits auch vor dem Erscheinen der metastatischen Elemente in ihrem Gewebe entzündliche Veränderungen zeigen, wie er und Petrick angeben. Nach Zehnder weist das Lymphdrüsengewebe bei Krebsentwickelung zuerst keine wesentlichen Veränderungen auf, namentlich keine Proliferationserscheinungen. Auch Bozzolo's Beobachtungen, die er besonders bei Krebs des Uterus gemacht hat, zu einer Zeit, wo die Veränderung der Lymphdrüsen (ghiandole prelombari) sich noch in den ersten Stadien befand, stimmen mit den vorigen überein.

Demgemäss ist es nicht zu verwundern, dass wir so wenige Erfahrungen über die frühe Betheiligung der Lymphdrüsen beim Collumkrebs besitzen; denn makroskopisch nicht veränderte Drüsen bei der Operation herauszupräpariren ist natürlich ausserordentlich schwierig bei der precären Lage an den grossen Vasa iliaca, zumal die Angaben über die Lage dieser Drüsen noch aus einander gehen und zum Theil ungenaue sind.

Alle diese aus der Literatur mitgetheilten Beobachtungen berechtigen nun zu folgenden beiden Schlussfolgerungen:

1. Bei Carcinoma colli uteri erkranken die zugehörigen Lymphdrüsen häufig (ca. 50%).

2. Die regionären Lymphbahnen und Drüsen werden in einem nicht kleinen Theil der Fälle von Carcinoma colli uteri früh zu einer Zeit inficirt, wo der Krebs noch für operabel gilt, d. h. die Ligg. lata „frei“ sind.

Dies Ergebniss in Zusammenhang mit den eingangs erwähnten häufigen Recidiven fordert uns durchaus auf, in jedem Fall von Carcinoma colli uteri die zugehörigen Lymphbahnen mit den regionären Lymphdrüsen womöglich zu entfernen.

Kocher hatte schon längst dieses Princip für das operative Vorgehen gegen das Carcinom aufgestellt: „Darin suchen wir wesentlich die Garantie gegen die Recidive, dass man sich von derjenigen Seite aus den Zugang zu dem kranken Organ schafft, nach welcher der Lymphstrom gerichtet ist. Die Mitentfernung der ersten Drüsenstation und der Lymphwege, von da rückwärts bis zum ursprünglichen Heerde muss principiell bei Einrichtung des Operationsverfahrens mit in Betracht gezogen werden und ausgeführt werden.

Denn die Erfahrung lehrt durchweg, dass in der grossen Mehrzahl der Fälle Krebskranke erst dann in Behandlung kommen, wenn schon eine Ansteckung der Lymphwege bis zu der ersten Drüsenstation stattgefunden hat.“ Auch Billroth spricht sich ganz ähnlich aus: „Es ist von höchster Bedeutung, nicht nur vergrösserte, bereits als erkrankt nachweisbare Lymphdrüsen zu entfernen, sondern jeder Zeit jene regionären Drüsen, welche erfahrungsgemäss in typischer Weise von dem localen Tumor inficirt werden, aufzusuchen und zu exstirpiren. Ueberhaupt soll die Operation ohne jede Rücksicht auf die Grösse des Substanzverlustes einzig und allein im Sinne einer möglichst vollkommenen Elimination des kranken Gewebes gemacht werden. Daraus ergiebt sich, dass in einzelnen Fällen höchst ausgedehnte und eingreifende Operationen indicirt sein können, wenn man hoffen kann, dadurch den Kranken radical von seiner Geschwulst zu befreien, dass es jedoch durchaus ungerechtfertigt ist, derartige Eingriffe zu unternehmen, wenn man nicht sicher ist, alles Krankhafte entfernen zu können.“

Diese allgemeinen Grundsätze für die Behandlung des Krebses wendet auch Schuchardt im Speciellen für den Uteruskrebs an, indem er die Ansicht ausspricht, dass ein weiterer Fortschritt auf dem Gebiete der chirurgischen Behandlung des Gebärmutterkrebses nur erfolgen kann, wenn wir in den Stand gesetzt werden, die Operation wie an anderen Körperstellen vorzunehmen, nämlich unter gleichzeitiger sorgfältiger Untersuchung der nächsten und weiteren Umgebung des ursprünglichen Krebsheerdes und der zugehörigen Lymphdrüsen[1]).

In Verfolgung dieses Princips plaidirt nun Ries für die regelmässige Entfernung der regionären Drüsen bei der Totalexstirpation des Carcinoma colli uteri. Doch reicht meiner Meinung nach dieser Vorschlag nicht aus. Wird radical operirt, so ist es unbedingt nöthig, die dazwischen liegenden Lymphbahnen mit zu entfernen. Dass dies durchaus nothwendig ist, haben die Untersuchungen von Seelig, Mackenrodt und Veit gezeigt.

Ebenso wie es unzureichend ist, dass Ries die Verbindungsbrücke stehen lässt, macht auch Mackenrodt bei seinem operativen

---

[1]) Schon Linkenheld erklärte es für rationell, die Ausräumung der Parametrien, natürlich mit Schonung der Ureteren, unter allen Umständen jedes Mal vorzunehmen.

Vorgehen auf halbem Wege Halt. Denn es ist nicht einzusehen, warum die Krebszellen in den Lymphbahnen an der Grenze des selbst nach aussen dislocirten Ureters stehen bleiben sollen.

Wir kommen nun zu der Frage, ob eine Entfernung des Collumcarcinom mit sammt seinen primären Lymphbahnen und regionären Drüsen überhaupt ausführbar ist. Um die Möglichkeit dieses Verfahrens beurtheilen zu können, müssen wir uns erst über die Lage der zum Collum uteri gehörigen Lymphbahnen und Lymphdrüsen Aufschluss verschaffen.

Anatomisches Verhalten der Lymphbahnen und Lymphdrüsen des Collum uteri.

Die drei Männer, die sich um die Ehre stritten, die eigentlich lymphatischen, nicht den Chylus führenden, Gefässe entdeckt zu haben, geben uns auch zuerst Nachricht von den Lymphbahnen des Uterus, freilich nur bei Thieren. Es sind der Schwede Olaus Rudbeck, der Däne Thomas Bartholin und der Engländer Georges Jolyff.

Thomas Bartholin scheint sie nie gesehen zu haben; er nimmt sie aus verschiedenen Gründen an, entwickelt aber recht merkwürdige Vorstellungen von ihnen. So meint er z. B., dass der Embryo mit seinem Munde die Milch im Uterus sauge. Als weiteren Beweis für die Existenz der Milchgefässe des Uterus führt er an: „Infans in uteri cervice haerens, et nuper natus vehementer admoto digito sugit, et aegre sugendi consuetudinem dediscit adultior. Verosimile igitur diu assuetum hoc modo nutriri.“

Dr. Jolyff hat nach einer Angabe von Glisson im Jahre 1652 bei einzelnen Thieren Lymphbahnen des Uterus gesehen.

Rudbeck giebt eine Abbildung eines Uterus bicornis, dessen Lymphwege von den beiden Hörnern zur Cysterna chyli führen.

Anton Nuck beschreibt die Lymphwege des Ovarium beim Menschen schon gut und illustrirt sie auch durch eine Tafel. Doch lässt er sie direct in die Cysterna chyli münden. Auch erwähnt er, die Lymphbahnen des Corpus beim Menschen gesehen zu haben, zeichnet sie aber nicht und giebt keine Beschreibung von ihnen, da er sie nicht mit der gleichen Sicherheit wie die übrigen angeben könne. Anstatt dessen bringt er eine Zeichnung von den Lymphbahnen des

Uterus der Kuh. Nach der Zeichnung verlaufen die Bahnen des Corpus und der Cervix zusammen. „Dextri occurrunt eadem, et sinistri lateris, exiguis principiis oriunda, numerosissimisque valvulis conspicua, tandem truncum componunt duplicem, notabilis magnitudinis, qui uternum linquens, recta pergit in lymphatica iliaca, et inde in chyli cisternam.“

Haller erwähnt, dass Mery zuerst die Saugadern der Gebärmutter gesehen habe, dann Morgagni und Winslow: „Vidit in humano utero Johannes Mery, in omnibus ad instrumentum genitale pertinentibus partibus, tum J. B. Morgagnus in puerpera, turgida, sub membrana externa uteri repentia etc.; J. B. Winslow.“

Haller selbst hat sie beim Menschen niemals gesehen: „Etsi in homine ea vasa nunquam mihi contigit vidisse, vidi tamen in majoribus bestiis etiam manifestissima.“

Der Engländer Cruikshank machte seine Untersuchungen über das Saugadersystem unter Hunter, nach dessen Tode er das gemeinschaftliche Werk herausgab. Sein Verfahren bestand ebenso wie das Mascagni's darin, dass er nach vorheriger Freilegung einiger Saugaderstämme vermittelst feiner Glascanülen Injectionen mit Quecksilber machte. Seine Beobachtungen über die Lymphgefässe der Gebärmutter stammen zum Theil vom graviden Uterus.

Bei der nichtgeschwängerten Gebärmutter machte er sich aber die Saugadern gewöhnlich dadurch sichtbar, dass er die Blutgefässe des Uterus ausspritzte und ihn selbst einige Tage in Wasser macerirte. Die durch die Fäulniss in dem Zellgewebe sich entwickelnde Luft trat in die Saugadern und stellte sie so, nach seiner Angabe, dem Auge vollkommen deutlich dar.

Er theilt die Saugadern der Gebärmutter in zwei Abtheilungen ein, in die grösseren „lymphatica hypogastrica“, welche die Arterien und Venen in der unteren Gegend des Bauches begleiten, und die kleineren „Ovarii lymphatica spermatica“. In der schwangeren Gebärmutter sind nach ihm die Stämme der Saugadern so gross wie eine Gänsefederspule; in der ungeschwängerten Gebärmutter seien sie nicht so leicht zu entdecken. „Das hypogastrische Geflechte senkt sich nach unterwärts in die Drüsen, welche auf den beiden Seiten der Mutterscheide liegen, welche so wie die Gefässe selbst in der geschwängerten Gebärmutter sich erweitern, ob sie schon in der ungeschwängerten kaum sichtbar sind. Von diesen Drüsen gehen die Stämme dieser Gefässe zu anderen Drüsen und

umringen die inwendige Darmbeinschlagader und Darmbeinblutader; diesen Drüsen und Gefässen habe ich den Namen lymphaticorum Plexus iliacus internus gegeben. Von hier gehen sie zu den Lendendrüsen."

Nach Mascagni sammeln sich die Saugadern des unteren Teiles der Gebärmutter in den Geflechten und Drüsen des Beckens an. Ferner giebt er an, dass von der äusseren Oberfläche der Gebärmutter einige Saugadern zu den runden Bändern gehen und theils in die Leistendrüsen, theils in die Drüsen unter dem Poupartschen Bande münden. Auf einer Tafel bildet er deutlich auf der einen Seite drei, auf der anderen zwei Drüsen ab, die zwischen den inneren und äusseren Darmbeinblutgefässen liegen und die die Lymphbahnen des unteren Theiles der Gebärmutter aufnehmen.

J. G. Haase bringt eine schöne Abbildung der Beckenplexus. Er hat sie zur Anschauung gebracht durch Quecksilberinjectionen von den Lymphbahnen des Femur aus. Dabei hat er auch die Lymphgefässe der Vagina gefüllt gesehen, die zusammen mit denen der Blase und des Beckens grossentheils in den Plexus obturatorius, ischiadicus und iliacus internus gehen. Er sagt: „Atenimvero, si quis post bene factam vasorum, quae a superiore femoris partis pelvim intrant, repletionem peritoneum a musculo iliaco interno, nervo crurali iisque nervorum lumbarium ramis, qui ante psoam et ab interno ejus latere ad marginem iliapuberalem demittuntur, a psoa et vesica urinaria interiora versus separaverit, praetereaque hanc membranam reclinando, funiculum spermaticum et renum membranam adiposam sollicite et ita a peritoneo distenderit, ut etiam latera intestini recti et vagina uteri in femina cum contextu celluloso, quo hac partes circumdatae sunt, appareant ac perlustrari possint; alia eaque copiosissima occurrunt vasa, non minus iis, quae commemorata sunt, plexibus et glandulis irretita. Horum ea, quae a vesica urinaria et intestino recto, eorumque imprimis lateribus, et in femina a vagina uteri, originem habent, magna ex parte in plexum obturatorium, ischiadicum, et iliacum internum inseri, etiam mea me docuerunt experimenta."

Die Gefässe des Uterus gingen von beiden Flächen in den Ligg. latis neben den spermatischen Gefässen durch die Lumbaldrüsen zum Ductus thoracicus, und zwar seien sie bei gravidem Uterus weiter.

Er scheidet also nicht die Lymphbahnen des Collum von denen

des Corpus, sondern lässt sie zusammen verlaufen. — Er theilt die Beckenplexus in fünf ein:

1. Plexus obturatorius um A., V. und N. obturatorius gelegen.
2. Plexus ischiadicus am For. ischiadic. majus.
3. Plexus iliacus internus zwischen A. iliaca externa und A. hypogastrica.
4. Plexus iliacus externus zwischen A., V. iliaca externa und Psoas.
5. Plexus hypogastricus an der Bifurcationsstelle der grossen Gefässe, der Aorte und der Vena cava.

Cruveilhier's Erfahrungen über die Lymphgefässe des Uterus stammen im Wesentlichen von Beobachtungen an Frauen, die am Puerperalfieber erkrankt waren. Die natürliche Injection mit Eiter machte ihm die in diesem Stadium ohnedies weiten Gefässe sichtbar. Nach seinen Angaben gehen die Lymphgefässe des Collum uteri zu den hypogastrischen Drüsen (d. i. im Zwischenraum zwischen den Vasa iliaca externa und hypogastrica) und zu den Sacraldrüsen (zu beiden Seiten der vorderen Fläche des Kreuzbeins). Als constant stellt er eine ziemlich grosse Drüse an der inneren Oeffnung des Canalis obturaiortus hin, die er bei Erkrankungen des Uterus häufig entzündet oder verhärtet gefunden. Zu dieser Drüse gehe eine Anzahl uteriner Lymphgefässe.

Auch erwähnt er, dass sich in die Lumbaldrüsen noch direct ausser den Lymphgefässen der Ovarien und Tuben die des Corpus und des oberen Theils des Collum uteri begeben.

Sappey, der sich der Quecksilberinjection bediente und seine Untersuchungen an Kindern, als den geeignetsten Objecten, machte, giebt an, dass der Ursprung der Lymphgefässe ein doppelter ist: die meisten entspringen von der Tunica muscularis, einige von seiner Tunica mucosa.

Er theilt die peripheren Lymphbahnen in obere und untere. Die oberen entspringen vom Corpus, verlaufen nach aussen und endigen in den Drüsen, die unter der Arteria iliaca externa liegen. Die unteren stammen vom Collum, führen nach hinten und münden in die Drüsen, die zwischen dem Rectum und der A. iliaca interna liegen.

Von den oberen Stämmen hebt er einen besonders hervor. Derselbe verläuft mit den Lymphgefässen des Plexus ovaricus. Die

übrigen entspringen unter ihm zuerst auf beiden Flächen des Corpus, dann zwischen den beiden Blättern der Ligg. lata und verlieren sich in den Drüsen, die unter dem Ursprung der A. iliaca externa liegen. Diese Drüsen, von wechselndem Volumen und an Zahl drei, nehmen den Bifurcationswinkel der A. iliaca communis ein; ihr Vorkommen ist constant. Tiefer beobachtet man noch einen oder zwei andere Stämme, die vom Isthmus des Uterus kommen und sich auch nach aussen richten; aber sie münden in eine mehr vorn gelegene Drüse, die unter dem mittleren Drittel der A. iliaca ext. liegt.

Die unteren Stämme, die vom Collum uteri ausgehen, haben keinen Zusammenhang mit den Ligg. latis. Sie entsprechen an ihrem Ausgangspunkt allerdings diesen Ligamenten. Aber sie verlaufen unterhalb, um sich in die Ligg. sacro-uterina einzusenken, und begeben sich fast direct nach hinten. An der Seite des Rectum endigen sie in Drüsen vor dem Kreuzbein zwischen Rectum und A. iliaca interna. Zu diesen vier bis fünf Lymphstämmen kommt ein quer verlaufender Ast hinzu, der aus dem musculären Theil der Portio entspringt und nach einem sehr kurzen Verlauf in eine Drüse mündet, die in der Höhe der Vereinigung von Collum und Vagina gelegen ist. Diese Drüse, zugleich Uterus und Vagina zugehörig, nennt er Glandula utero-vaginalis. Sie ist eine der kleinsten in der Beckenhöhle. Sie befindet sich dem Beckenboden am nächsten. Unabhängig von dem Zweig, der aus den Muskelbündeln des Collum kommt, nimmt sie die Lymphgefässe der Schleimhaut des Uterus und der Vagina auf.

Nicht constant, aber häufiger fand er eine Drüse vor dem Körper des 5. Lendenwirbels, die vom Collum uteri ein Gefäss aufnimmt.

Ferner geht in einigen Fällen einer der vom Collum entspringenden Stämme über die A. und V. iliaca communis und mündet in eine starke Drüse, die nach aussen von diesen Gefässen liegt.

Sappey bestreitet durchaus die Behauptung Cruveilhier's, dass am Eingang des Canalis obturatorius sich eine Drüse befinde, die mehrere Lymphstämme vom Uterus aufnehmen soll.

Lucas Championnière behauptet, in den Ligg. latis an der Vereinigung von Collum und Corpus mehrere kleine Drüsen gesehen zu haben, von denen eine auf der Oberfläche des Collum liegen soll. — Sappey hat dieselbe vergeblich gesucht.

Auch Fioupe hat sie nie gefunden.

Poirier hat an ca. 300 weiblichen Leichen jedes Alters den Lymphapparat der weiblichen Genitalien vermittelst Quecksilber injicirt und ist zu folgenden auf unsere Frage bezüglichen Resultaten gekommen. Im Gegensatz zu Leopold und Peter Fridolin, die für die Mucosa des Uterus weite Lymphräume in Anspruch nehmen, beschreibt er, ebenso wie Sappey, ein reichverästeltes Lymphcapillarnetz der Mucosa, desgleichen für die Muscularis und ein ganz oberflächliches unter dem peritonealen Endothel. Letzteres hat Sappey nie gesehen; Mierzejewski hat es bei verschiedenen Thieren mit Preussisch Blau injicirt. Es mündet vermittelst kleiner Stämmchen in die grossen, noch zu erwähnenden, abführenden Lymphgefässe der Mucosa und Muscularis. Alle drei Lymphcapillarsysteme anastomosiren in sämmtlichen Theilen des Organs. Sehr reich ist das Capillarnetz der Mucosa des Collum und der Portio entwickelt, weniger das des Corpus, dessen dickere und grossmaschigere Capillaren mit denen der Cervix in Zusammenhang stehen. Sehr reich entwickelt ist das Lymphcapillarnetz der Muscularis, viel reicher als das Blutcapillarsystem. Im Collum convergiren diese Gefässe nach beiden Seiten zu und vereinigen sich zu zwei oder drei, zuweilen vier dicken Stämmen, die am unteren Rande des Lig. latum in Begleitung der A. und V. uterina hinter dem Ureter lateralwärts verlaufen. Jeder Stamm ist so dick wie die A. uterina. Die Concavität ihrer Klappen ist nach aussen gerichtet. Nachdem sie die Seitenwand des Beckens erreicht haben, wenden sie sich am Beckenrande des Ligamentes etwas nach oben und hinten, um schliesslich in die zwei bis drei Drüsen, die im Winkel zwischen den beiden Arteriae iliacae gelegen sind, zu münden. Die oberste ist die grösste und liegt am Beckeneingang an der Spitze des Winkels, den A. iliaca externa und hypogastrica bilden; sie deckt zum Theil die V. iliaca externa. Die beiden anderen kleineren Drüsen liegen längs und vor der A. hypogastrica an der Innenwand der Beckenhöhle in der Höhe des Beckenrandes des Lig. latum. Diese Drüsen bilden einen Theil des grossen Plexus iliacus und stehen mit ihm durch Anastomosen in Verbindung; er zieht sich im Becken von der Hypogastrica in der Tiefe und von der grossen Drüse im Canalis cruralis angefangen bis hinauf zu den Lumbaldrüsen. Dies Verhalten erklärt die zuweilen auftretende Erscheinung, dass gewisse Drüsen, die normalerweise nicht die Lymphe vom Collum erhalten, infolge rückläufiger Strömung bei Affectionen des Collum

betheiligt sind. In zahlreichen Fällen beobachtete er auch entsprechend eine retrograde Füllung der Lymphgefässe, indem bei Injection der Glandulae iliacae das Quecksilber seinen Weg oberhalb und unterhalb der injicirten Drüsen zu den benachbarten Drüsen einschlug.

Auch er hat, ebenso wie Sappey, im Gegensatz zu Cruveillier, niemals im Foramen obturatorium noch in der unmittelbaren Nähe der inneren Oeffnung des Canalis obturatorius eine Drüse gefunden. Die nächste liegt 1½—2 cm von ihr entfernt längs des inneren Randes der V. iliaca, eine andere liegt 3 cm hinter dem Foramen obturatorium, bald am Nervus, bald an der Vena obturatoria. Beide Drüsen, zu den Glandulae iliacae externae gehörig, empfangen durch das Foramen obturatorium ihre Lymphgefässe aus den tiefen Schichten der vorderen Schenkelregion. Dass sie öfters sich gleichzeitig mit den uterinen Drüsen entzünden, erkläre sich durch die zahlreichen und starken Anastomosen, die sie mit denselben eingehen.

Die von Lucas-Championnière erwähnte Drüse im Lig. latum nahe am Collum uteri hat er auch nie gefunden. Wenn sich bei entzündlichen Vorgängen dort Knoten zeigen — und diese hat Lucas-Championnière als Drüsen gedeutet —, so liegt dies nach Poirier an dem Umstande, dass die Lymphgefässe dicht am Collum einen Plexus in Form von zahlreichen stärkeren Windungen bilden.

Bevor wir nun das Resumé der Resultate der einzelnen Autoren geben, will ich an dieser Stelle ein Wort über die Nomenclatur sagen, die ich der kürzeren Ausdrucksweise wegen anwenden will. Ich folge hierbei Cruveilhier. Er theilt die Beckendrüsen ein in:

1. Glandulae iliacae externae (lateral von den Vasa iliaca externa gelegen).

2. Glandulae hypogastricae (im Zwischenraum gelegen, der von den Vasa iliaca ext. und hypogastrica gebildet wird).

3. Glandulae sacrales lat, an den Seitentheilen der Vorderfläche des Kreuzbeins (die medialen, dem Rectum angehörig, liegen im Mesorectum).

Die Glandulae lumbales liegen im Theilungswinkel der Aorta, längs der A. iliacae comm. und umgeben ferner die Aorta und die V. cava ascendens.

In Betracht kommen für unsere Frage wesentlich die Glan-

dulae hypogastricae, sacrales und lumbales. Alle drei Drüsengruppen, als zum Collum uteri gehörig, nimmt nur Cruveilhier an; die Lumbaldrüsen freilich nur für den oberen Theil des Collum uteri. Haase nimmt nur die Lumbaldrüsen für den Uterus in Anspruch. Nach Cruikshank's Angaben scheinen die Lymphstämme, die vom Collum ausgehen, sowohl in den Glandulae hypogastricae wie sacrales zu münden; doch schiebt er noch in ihre Bahn intermediäre Drüsen, seitlich von den Vagina, ein. Mascagni (soweit seine Zeichnung ergiebt) und Poirier erklären die Glandulae hypogastricae für die erste Drüsenetappe des Collum uteri, Sappey wesentlich die Glandulae sacrales.

Wie hieraus deutlich hervorgeht, stimmen die Autoren durchaus nicht in der Frage überein, welche Drüsengruppen zum Collum uteri gehören. Es scheint sich hauptsächlich nur um die Glandulae hypogastricae und sacrales zu handeln. Zwar erwähnt Haase und Cruveilhier auch die Glandulae lumbales. Doch glaube ich Haase's Angabe in dieser Frage keinen grösseren Werth beimessen zu dürfen, da er seine Injectionen nicht vom Uterus aus gemacht hat, so dass er nur eine retrograde Füllung seiner Lymphbahnen erzielt hat, und ferner, weil er nicht erwähnt, ob diese Bahnen zum Collum oder zum Corpus führten. Die Bahnen, welche nach Cruveilhier in die Glandulae lumbales münden sollen, sind die obersten des Collum; es ist anzunehmen, dass dieselben schon dem Corpus angehören, das seine Lymphe direct zu den Lumbaldrüsen schickt.

Somit könnten nach den Angaben der Autoren sowohl die Glandulae hypogastricae wie sacrales die erste Drüsenstation des Collum uteri bilden, oder es wäre auch möglich, dass nur eine dieser beiden Drüsengruppen allein zur directen Aufnahme der Lymphbahnen des Collum bestimmt wäre.

Meine eigenen Untersuchungen. Methode.

In den beiden ersten Fällen präparirte ich nur die Beckendrüsen; natürlich konnte ich auf diese Weise zu keinem Resultate kommen. Denn wenn ich die genaue Lage der Drüsen feststellen wollte, so musste ich überhaupt erst wissen, welche Drüsengruppen zum Collum uteri gehören, eine Frage, die ja noch unentschieden

war. Nur durch ein Injectionsverfahren konnte ich hierin Aufschluss erlangen.

Meine Untersuchungen stellte ich meist an wenige Tage alten Kindern, zum kleineren Theil an erwachsenen weiblichen Leichen an. Im Ganzen habe ich an 17 Leichen Injectionen gemacht, und zwar jederseits, so dass ich eigentlich 34 Befunde hätte erheben können; es missglückten davon aber 2, und so konnte ich 32mal den Verlauf der Lymphbahnen des Collum zu seinen Drüsen verfolgen.

Was meine Technik anbelangt, so folgte ich darin Gerota, der eine neue Methode ausgearbeitet hat, die mich auch gut zum Ziele führte. Wie zu jedem Injectionsverfahren der Lymphbahnen gehört auch zu diesem die grösste Sorgfalt und Ausdauer.

Als Injectionsmasse wurde nach Gerota's Angabe folgende verwendet: „Zu 2 g Preussisch Blau giebt man 3 g reinen Terpentinöls und, nachdem man das Ganze in einem Porcellanmörser tüchtig verrieben hat, 15 g Aether sulfuricus hinzu, filtrirt sodann durch doppelte feine Leinwand und bewahrt die Mischung in einer mit eingeschliffenem Glasstöpsel verschlossenen Flasche auf."

Die Spritze, mit der ich die Injectionen ausführte, ist auch nach Gerota's Angaben verfertigt. Sie besteht aus einem gläsernen Spritzenrohr von 9 ccm Inhalt, das conisch ausläuft. In dasselbe passt ein mit einem metallenen Knopfe versehener Lederkolben hinein. Das Spritzenrohr ist von einem Metallmantel umgeben, der in ein Schraubengewinde ausläuft, auf welches ein Ansatzstück festgeschraubt wird. In letzterem befestigt man die Glasnadel.

Diese stellt man sich auf folgende Weise her. Nachdem man sich eine Anzahl kurzer, dünnwandiger Glasröhren geschnitten hat, zieht man sie an einem Ende über der Lampe aus und verfertigt sich auf diese Weise mehrere Capillarnadeln von verschiedener Feinheit. Um das andere Ende der Nadel rollt man einen schmalen Streifen von feinem Leder, bis man einen Cylinder von etwas grösserer Stärke gewinnt, als der Lichtungsdurchmesser des Ansatzstückes beträgt. Man schraubt sodann die Glasröhre in dem Augenblick, wo man sie gebrauchen will, in das Ansatzstück hinein. Bevor man die Farbmischung in die Spritze hineinzieht, filtrirt man sie noch einmal, um zu vermeiden, dass Staubtheilchen etc. die feine Spitze verlegen.

Freilich, so trefflich auch dies Verfahren ist, hat es natürlich

auch seine Schwierigkeiten. So erfordert z. B. das Armiren der Spritze mit der Glascanüle oft grosse Ausdauer.

Bei dem ersten Fall, den ich injicirte (Fall 3, Kind), traf ich folgende Vorbereitungen, um mir das Collum für die Injection zugänglich zu machen. Ich befestigte das Kind gewissermassen in Knieellbogenlage. In der Medianlinie durchschnitt ich vorn die Weichtheile der Regio pubica bis etwa zum Arcus pubis, hinten die Weichtheile bis zum Steissbein. So bekam ich einen guten Einblick in die Tiefe der Vagina. Nunmehr setzte ich beiderseits in die Vaginalwand scharfe Haken ein und verkürzte sie, indem ich sie stark nach abwärts zog und sie an der äusseren Haut mit mehreren Nähten, die hoch hinauf bis in den oberen Theil der Vaginalwand griffen, befestigte. Auf diese Weise lag die Portio nahe dem künstlich erweiterten Introitus.

Mit einer feinen Pincette fasste ich nun vorsichtig die Portio und injicirte unter mässigem, aber constantem Druck in die Mucosa und Muscularis der einen Seite der Portio und der Cervix in ihrem unteren Theile. Desgleichen verfuhr ich auf der anderen Seite. — Sehr leicht geschieht es, dass die Gewebe durch auslaufende oder aus Versehen verspritzende Injectionsflüssigkeit sich blau färben, so dass man nicht unterscheiden kann, ob die Injectionsmasse in die Lymphbahnen eindringt oder aussickert. Aus diesem Grunde muss man häufig die das Operationsterrain verunreinigende Farbmasse mit in Terpentinöl getränkten Wattebäuschchen entfernen. Natürlich muss man sehr vorsichtig mit irgend welcher Excursion sein, die man der Spritze ertheilt, da zu leicht die feine Glasspitze abbricht. Dies ist immer ein unangenehmer, oft sehr zeitraubender Aufenthalt, denn man muss nun die Spritze von Neuem armiren, was, wie gesagt, manchmal missglückt. Nachdem ich diese Injection eine Zeit lang an verschiedenen Stellen der Cervix und der Portio fortgesetzt hatte, eröffnete ich die Bauchhöhle. Zu meiner Ueberraschung fand ich mehr, als ich erwartet hatte: bei der Präparation zeigte sich eine verhältnissmässig gute Injection der Lymphbahnen (s. Fall 3).

Da ich jedoch das Verfahren, welches Poirier anwendet, um das Collum uteri für die Injection zugänglich zu machen, für rationeller hielt, so acceptirte ich dasselbe in den übrigen Fällen. Gemäss seinen Angaben ging ich folgendermassen vor: Ich eröffnete zunächst die Bauchhöhle mit dem regulären Sectionsschnitt, um-

schnitt die Vulva, legte die Vorderwand des knöchernen Beckens in ihrem mittleren Theile frei und durchsägte sie jederseits an folgenden zwei Punkten: am Ramus horizontalis ossis pubis und am Ram. ascend. ossis ischii. Das ausfallende Stück der vorderen Beckenwand entfernte ich, präparirte die Urethra und Blase von der vorderen Wand der Vagina ab und durchschnitt letztere in der Medianlinie. Somit war die Portio bequem zugänglich. — Theils machte ich die Injection nach Spaltung der vorderen Cervixwand, in vielen Fällen auch ohne dieselbe, da man auch in diesem Fall mit der Spitze in den Cervicalcanal gelangen konnte. Letzteres Verfahren hatte den Vortheil, dass keine Schnittfläche vorhanden war, aus der die Injectionsflüssigkeit auslaufen konnte. Wo Flüssigkeit aus einer angelegten Schnittfläche hervorsickerte, wurde dieselbe mit einem glühenden Stift verätzt.

Als ich mit der Zeit immer dasselbe Verhalten antraf, welches auch Poirier beschreibt, dass nämlich die Lymphbahnen an der Seite der Cervix austreten, so machte ich mir diese Erfahrung zu Nutze und injicirte besonders in die seitlichen Partien des Collum. Natürlich injicirte ich auch oft in die vordere und hintere Muttermundslippe und höher in die Cervix, schon um zu sehen, ob sich immer derselbe Verlauf ungeachtet der Einstichstelle zeigte. Doch fand ich, dass sich auch unter diesen Umständen keine anderen Lymphbahnen füllten.

Erwähnen will ich noch, dass es nicht möglich war, während des Injicirens den Verlauf der injicirten Masse zu verfolgen; unzweckmässig wäre es schon deshalb gewesen, weil eine Dislocation der Organe sich als unthunlich erweist. Andererseits war es aber durchaus nothwendig, sein Augenmerk immer auf seine Canüle zu richten, da schon bei der kleinsten unbeachteten Bewegung die Spitze abbricht. Weiterhin waren die Lymphbahnen auch meist von Fett- und Bindegewebe umgeben, so dass sie mit seltenen Ausnahmen nicht ohne Weiteres zu verfolgen waren. Und eine Präparation konnte erst nach völlig erfolgter Injection vorgenommen werden, da man vor Eintritt der Füllmasse in die Lymphbahnen zu leicht Gefahr lief, dieselben anzuschneiden.

Auch hat man gar keinen Anhalt dafür, ob die Injection gelungen ist. So sagt auch Teichmann: „Einen Maassstab, nach welchem man mit Sicherheit erkennen könnte, wann die Injection unterbrochen werden müsste, giebt es bei den tiefen Gefässen nicht.“

In einigen Fällen wurden, um die gegenseitige Lagebeziehung der Lymphapparate zu den Blutgefässen deutlicher hervortreten zu lassen, die Arterien mit einer Mischung von Zinnober, Mehl und Gyps injicirt. Die Venen zeigten sich ja schon mehr oder minder durch den Blutgehalt natürlich gefüllt.

Bezüglich der Nomenclatur will ich noch bemerken, dass ich die Lumbaldrüsen, welche um die Vasa iliaca communis, also bis zum Niveau der Theilungsstelle der Aorte liegen, als Glandulae lumbales inferiores bezeichne. Die übrigen fasse ich als Glandulae lumbales superiores zusammen.

In jedem der von mir angefertigten Präparate habe ich die entsprechende Skizze nach der Natur entworfen. Ganz besondere Sorgfalt verwendete ich auf eine möglichst naturgetreue Wiedergabe der Lymphgefässe und Lymphdrüsen. Die Schraffirung der Drüsen entspricht im Präparat der blauen Farbe und giebt eine genaue Darstellung, welche Drüsen und wie weit dieselben sich gefüllt haben.

Fall 1 und 2

haben nur ein untergeordnetes Interesse, da die Drüsen ohne vorherige Injection nur präparirt wurden. Ich unterlasse eine nähere Beschreibung derselben (s. Fig. 1 u. 2).

Fig. 1.

Fall 3.

Neugeborenes weibliches Kind. Nabelschnur noch nicht abgefallen.

Die Methode, nach der ich in diesem Fall verfuhr, habe ich schon im allgemeinen Theil besprochen. Dann wurde die Bauchhöhle eröffnet, Leber und Därme behutsam bis zur Flexura sigmoidea entfernt, letztere unterbunden.

Nach vorsichtiger Spaltung des Peritoneums in der Gegend der Vasa iliaca und Entfernung des retroperitonealen Bindegewebes bietet sich dem Auge eine schön gelungene Injection dar. Aus der Tiefe, von der Cervix her, sieht man beiderseits nach theilweiser Entfernung des vorderen Blattes des Lig. latum zwei zierliche Lymphstämme direct zu einer Drüsengruppe zwischen A. iliaca int. und ext. verlaufen.

Fig. 2.

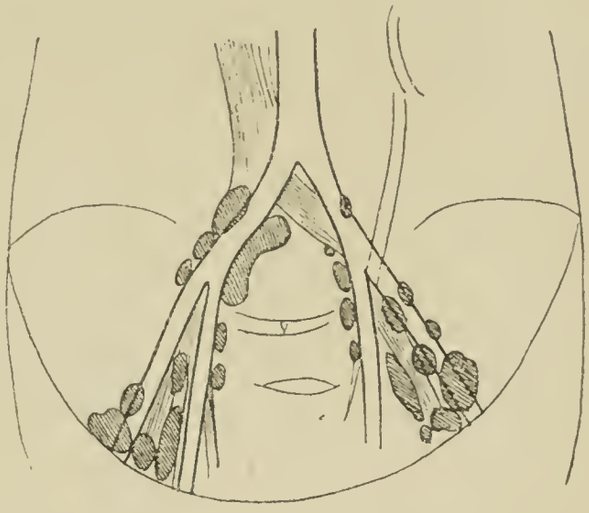

Links finden sich zwischen den Gefässen fünf verschieden grosse Drüsen, von denen die vier oberen durch ein reichverzweigtes Lymphgefässnetz verbunden sind (cf. Fig. 3, H_1—H_4).

Eine mittelgrosse Lymphdrüse (H_2) liegt am höchsten, unterhalb der Theilungsstelle der A. iliaca comm. auf der V. iliaca externa und reicht bis an die mediale Seite der A. iliaca ext. Sie ist im Verlauf des ersten Drittels der V. iliaca ext. gelegen. Schon tiefer im kleinen Becken befindet sich zwischen A. hypogastrica und V. iliaca externa eine etwas grössere Drüse (H_1), deren Substanz nur zum Theil injicirt ist. Weiter nach vorn, etwas näher der V. iliaca ext. liegt eine etwa halb so grosse runde Drüse (H_3); dieselbe ist völlig injicirt. Von ihr wie von der vorigen gehen Lymphgefässe zu der grössten Drüse (H_4), die jedoch nicht mehr injicirt erscheint. Sie ist birnförmig, deckt etwa das untere Viertel der A. und V. iliaca ext. und reicht bis in die Nähe des Annulus inguinalis internus. — Nicht injicirt und ohne Verbindungen liegt am tiefsten am lateralen Rande des N. obturatorius eine grössere etwas längliche Drüse. Von der inneren Oeffnung des Canalis obturatorius ist sie noch ein Stück entfernt.

Diese Glandulae hypogastricae treten nun secundär mit zwei anderen Drüsengruppen in Verbindung. Von der obersten hypogastrischen Drüse (H_2) führen zwei Lymphgefässe über die Vasa iliaca externa lateral und längs der A. iliaca externa und communis zu einer grossen länglichen Drüse, die lateral von der A. iliaca communis, etwa dem mittleren Drittel derselben entsprechend, gelegen ist (L_2). Sie ist völlig injicirt. Von ihrem oberen Pol geht das Vas efferens zu einer ebenfalls seitlich von der A. iliaca communis gelegenen rundlichen, mittelgrossen Drüse. Sie ist theilweise injicirt und erhält neben dem erwähnten Gefäss noch ein eigenes von den Glandulae hypogastricae aus. Ihr Vas efferens geht zu einer noch höher, neben der Aorta, gelegenen Drüse.

Die zweite von den Glandulae hypogastricae ausgehende Lymphbahn verläuft in Gestalt zweier Lymphgefässe medianwärts über die Vasa hypogastrica. Das eine mündet in eine kleine Drüse (S_1), die sich unterhalb der Theilungsstelle der A. iliaca comm. medial. von den Vasa hypogastrica befindet.

Das andere Lymphgefäss verliert sich nach oben. — Einzelne kleinere und mittlere Drüsen finden sich nach innen von den Vasa iliaca com-

Fig. 3.

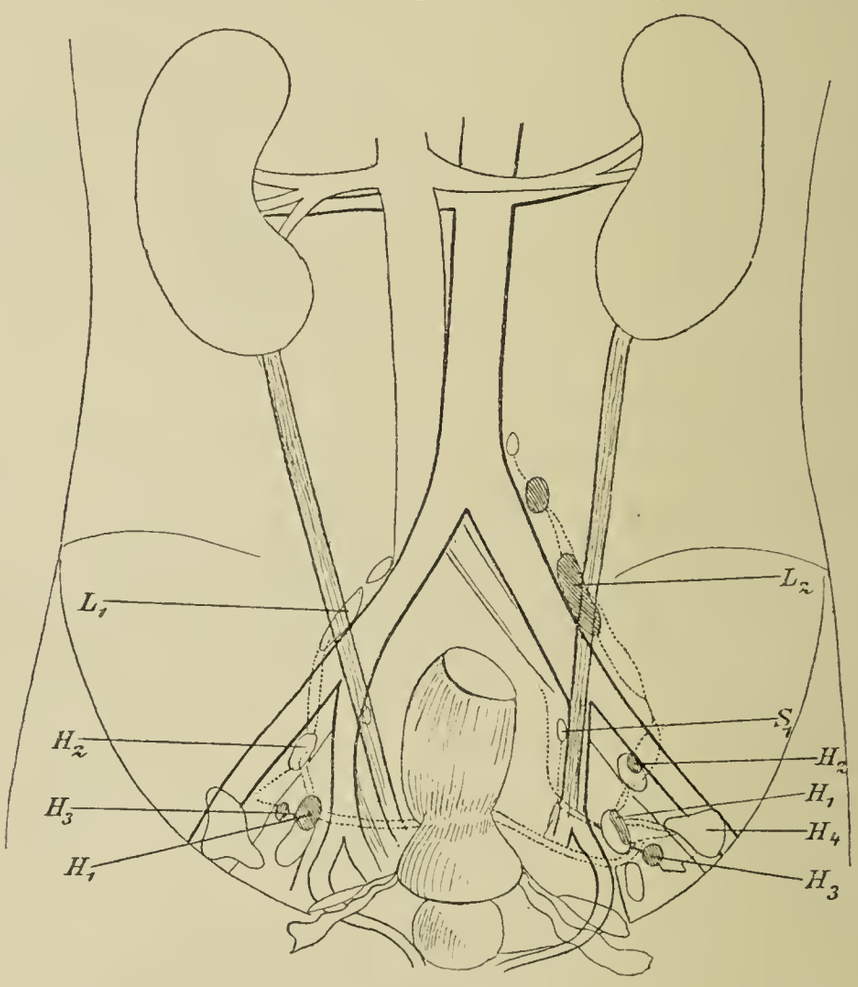

munia. Sie sind nicht injicirt, zeigen auch keine Verbindungsgefässe und sind daher in der Figur nicht aufgenommen.

Rechts gehen vom Cervix ebenso wie links zwei Lymphstämmchen ab. Sie verlaufen im unteren Theil des Lig. latum nach aussen über die Vasa hypogastrica zu einer mittelgrossen Drüse (H_1), die zwischen A. hypogastrica und V. iliaca externa, etwa der Mitte der Länge der letzteren entsprechend, gelegen ist. Sie schickt ihre Vasa efferentia zu den Drüsen H_2 und H_3, die den gleichbenannten der anderen Seite analog gelegen sind.

Von diesen Glandulae hypogastricae verlaufen zwei Lymphbahnen nach aussen über die Vasa iliaca externa und erreichen eine längliche Drüse (L_1), die, zum Theil von Ureter überdeckt, lateral von der A. iliaca communis oberhalb ihrer Bifurcation gelegen ist. Ueber ihr liegt eine kleinere Drüse.

Eine von den Glandulae hyogastricae nach innen verlaufende Bahn ist hier nicht sichtbar. Eine kleine Drüse liegt medial von der A. iliaca interna, unterhalb der Theilungsstelle, etwa wie links.

Fall 4.

Neugeborenes, kräftig entwickeltes Kind, weiblichen Geschlechts. Nabelschnur noch nicht abgesetzt.

Links sieht man am Cervix ein fein verästeltes subseröses Lymphcapillarnetz, das sich in einem stärkeren Strang nach dem Corpus zu fortsetzt. Aus diesem Netz entspringen drei stärkere, öfters gewundene Stämme, die im unteren Theil des Lig. latum zwischen seinen beiden Blättern über dem Endtheil des Ureter nach aussen verlaufen. Unter Bildung von zahlreichen Verzweigungen und Windungen nehmen sie der Hauptsache nach ihren Weg über die A. umbilicalis und hypogastrica zum Winkel zwischen den Vasa iliaca.

Ein Stamm biegt jedoch nach hinten und innen um und sich spaltend, verläuft er am inneren Rand der V. iliaca communis unter dem Ureter zu einer grösseren Drüse (L_3), die auf der Vene, etwa der Mitte ihrer Länge entsprechend, liegt. Ihr Vas efferens geht, auf der V. iliaca communis nach oben verlaufend, über eine Drüse an der Theilungsstelle der Aorta, ohne zu ihr in Beziehung zu treten, und verläuft nach rechts zu einer kleineren Drüse, die oberhalb der Theilungsstelle am rechten Rand der Aorta auf der V. cava liegt (L_8).

Was nun die übrigen zum Winkel zwischen beide Vasa iliaca verlaufenden Stämme anlangt, so geht der eine in eine grössere Drüse (H_2). Dieselbe liegt etwas unterhalb der Spitze des Winkels am inneren Rand der A. iliaca externa auf der Vena iliaca ext. und deckt sie daselbst. Diese Drüse bekommt noch einen Zweig von dem vorher erwähnten zu L_3 verlaufenden Stamm.

Ein anderer Stamm verläuft über die A. umbilicalis und hypogastrica und geht in eine kleinere Drüse (H_1). Diese liegt unterhalb der vorigen Drüse im kleinen Becken, am lateralen Rande der A. hypogastrica. Sie steht mit einer an ihr unteres Ende anstossenden Drüse durch Anastomosen in Verbindung.

Von der unter der Spitze gelegenen Drüse (H_2) gehen drei Vasa efferentia aus, die in zwei zusammenfliessen und, nach aussen über die A. iliaca ext. verlaufend, in eine grössere längliche Drüse (L_1) münden. Diese liegt oberhalb der Bifurcationsstelle am äusseren Rand der A. iliaca communis. Von dieser Drüse führen Anastomosen unter dem Ureter zu einer Kette zahlreicher länglicher Drüsen, die hart am Aussenrande der A. iliaca communis und Aorta sich längshin erstrecken.

Nicht injicirt und ohne Anastomosen finden sich noch folgende

Drüsen: Unterhalb der hypogastrischen Drüse H_2 liegt eine kleinere etwa in der Mitte von A. und V. iliaca externa. — Ferner drei mittelgrosse Drüsen auf dem Ende der A. und V. iliaca externa direct hinter der vorderen Bauchwand.

Im kleinen Becken liegt eine grössere Drüse zwischen A. iliaca int. und V. iliaca ext., ein beträchtliches Stück unterhalb der Linea innomi-

Fig. 4.

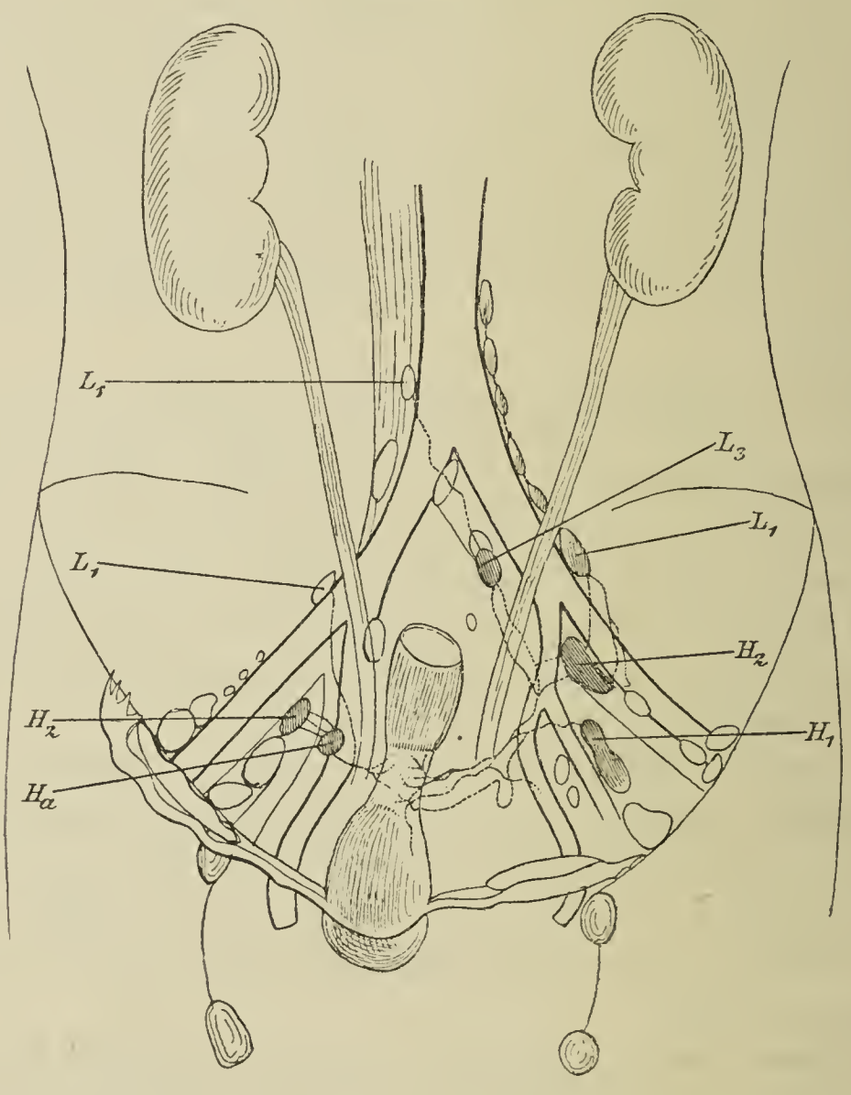

nata, nicht weit vom Foramen obturatorium. — Zwei kleine Drüsen sind am medialen Rand der A. hypogastrica, zwischen ihr und der A. umbilicalis, schon tief im Becken gelegen.

Rechts geht von der Cervix ein Geflecht aus, das nicht so schön wie links injicirt ist. Es verläuft am unteren Rand des Lig. latum, wobei es zu einem kurzen Stamm zusammenfliesst, der sich bald in zwei Zweige theilt. Der eine verläuft über die A. umbilicalis zu einer mittelgrossen Drüse (H_a). Dieselbe liegt etwa im Niveau der Abgangsstelle der A. umbilicalis auf der V. hypogastrica, noch den äusseren Rand der A. hypogastrica deckend. Von ihr gehen drei kurze Vasa efferentia zu einer etwas grösseren Drüse (H_2). Diese liegt unterhalb der Theilungsstelle

der V. iliaca communis am inneren Rand der V. iliaca externa, hart unterhalb der Linea innominata.

Der andere Zweig des von der Cervix entspringenden Stammes verläuft über A. und V. hypogastrica und V. und A. iliaca externa schräg nach oben aussen zu einer mittelgrossen Drüse (L_1), die oberhalb der Theilungsstelle der A. iliaca communis am äusseren Rand der letzteren liegt. Von ihr strebt das abführende Gefäss hinter dem Ureter nach oben auf die V. cava inferior hin aus.

Nicht injicirt und ohne Anastomosen sind zwei grössere Drüsen, die zwischen V. iliaca externa und N. obturatorius an der seitlichen Wand des kleinen Beckens liegen. Die vorderste ist noch ein Stück vom Foramen obturatorium entfernt. — Drei kleinere und zwei grössere Glandulae iliacae externae sind am lateralen Rande der A. iliaca ext. gelagert; die unterste reicht bis nahe an den Annulus inguinalis internus.

Am inneren Rand der A. iliaca int. liegt in der Höhe ihres Ursprungs aus der A. iliaca communis eine mittelgrosse Drüse, halb vom Ureter bedeckt.

Fall 5.

Neugeborenes weibliches Kind.

Beim Abtrennen der Blase und Urethra wird aus Versehen das Parametrium rechts lädirt, so dass die Lymphgefässe, die dabei durchtrennt wurden, bei der Injection auslaufen.

Rechts kann man trotzdem, und zwar am besten mit der Lupe, einige nicht injicirte Lymphstämmchen erkennen. Sie ziehen zu drei hypogastrischen Drüsen. Eine mittelgrosse liegt am inneren Rande der V. iliaca ext. in der Mitte ihres Verlaufs; daneben befindet sich eine ganz kleine Drüse. Ein wenig über ihr liegt die grösste, und zwar auf dem unteren Ende des obersten Drittels der V. iliaca externa.

Eine mittelgrosse Drüse liegt am äusseren Rand der A. iliaca ext. in der Höhe der Bifurcation. Eine weitere Glandula iliaca externa liegt am unteren Ende der Arterie.

Links ist am Seitenrand der Cervix ein feines Lymphcapillarnetz injicirt, das einen stärkeren Ausläufer aufwärts zum Corpus sendet. Es vereinigt sich zu drei Lymphstämmen. Der unterste verläuft nur eine kurze Strecke seitlich im Lig. latum, biegt nach hinten um und steigt vor dem Ureter an der Innenseite der A. iliaca interna in die Höhe, um in einer länglichen Drüse (S_1) zu enden, die an der Innenseite der A. iliaca interna im Niveau der Bifurcation der A. iliaca communis gelegen ist. Von ihr gehen drei Vasa efferentia zu einer kleinen Drüse (L_4), die vor dem vierten Lendenwirbel am medialen Rande der V. iliaca communis sich befindet.

Die beiden anderen von der Cervix ausgehenden Lymphstämme ziehen im unteren Theil des Lig. latum nach aussen, kreuzen A. iliaca int. und umbilicalis und münden in die grösste der Glandulae hypogastricae (H_1). Dieselbe liegt an der Seitenwand des kleinen Beckens etwas unter der Linea innominata, am Innenrand der V. iliaca externa,

Fig. 5.

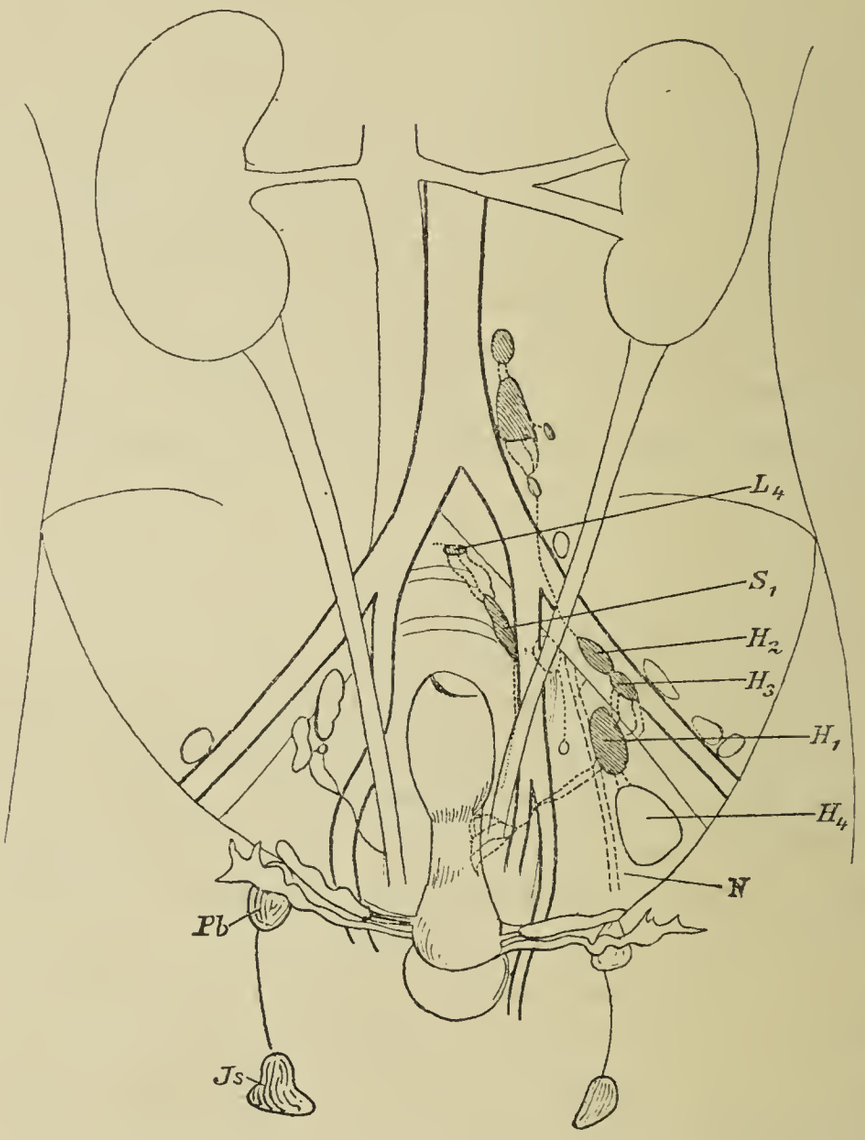

N N. obturatorius. Pb Ramus horizontal. ossis pubis. Js R. ascend. ossis ischii (Durchschnitt.

zwischen ihr und dem N. obturatorius und zieht sich etwa längs des mittleren Drittels der Vene hin. Von ihr setzen sich vier Anastomosen zu einer kleineren Drüse fort (H_3), die zwischen und auf den Vasa iliaca externa entsprechend dem unteren Ende der oberen Hälfte dieser Gefässe liegt. Ihr V. efferens geht zu einer unmittelbar über ihr befindlichen Drüse (H_2), deren Lage sonst analog ist. Von ihrem oberen Ende entspringt ein Lymphgefäss, das über die A. iliaca ext. hinter dem Ureter und über die A. iliaca communis verläuft und mit drei Zweigen in einer grossen Lumbaldrüse mündet, die an der Seite der Aorta oberhalb ihrer Theilungsstelle liegt. Ueber ihr befindet sich eine mittelgrosse Drüse, mit der sie durch zwei Gefässe in Verbindung tritt.

Mit der hypogastrischen Drüse H_1 tritt ein tiefer Plexus in Verbindung; er zeigt sich injicirt. Zunächst führen drei Anastomosen zu einer ganz kleinen Drüse zwischen A. hypogastrica und N. obturatorius. Von dieser führen zwei Bahnen nach oben hinter der V. hypogastrica zu einer mittelgrossen Drüse, die hinter der Theilungsstelle der V. iliaca communis liegt, und von ihr gehen zwei Zweige zu einer noch etwas kleineren zwischen und hinter den Vasa iliaca externa gelegenen Drüse. Ihr Vas efferens führt hinter der A. iliaca ext. zu einer kleinen Drüse, die sich am Aussenrand der A. iliaca communis etwas über ihrer Theilungsstelle befindet.

Von der grössten hypogastrischen Drüse H_1 gehen zwei feine Anastomosen zu einer sehr grossen Drüse (H_4), die nicht injicirt ist. Sie liegt zwischen V. iliaca externa und N. obturatorius, von dem sie nur durch einen feinen Spalt getrennt ist, 1 cm hinter dem Foramen obturatorium.

Nicht injicirt und ohne Anastomosen sind drei Drüsen, die sich kurz hinter der vorderen Bauchwand am Aussenrande der A. iliaca externa erstrecken.

Fall 6.

Neugeborenes weibliches Kind. Nabelschnur noch nicht abgesetzt.

Bei der Injection in das Cervixparenchym füllen sich auf dem Wege der Anastomose die gesammten Lymphbahnen des Uterus. So konnte ich in diesem Fall auch die Lymphwege des Corpus verfolgen. In der Figur sind sie nur schematisch durch Punktirung angegeben, da ich auf sie keine weitere Rücksicht nehmen konnte. Sie verlaufen im oberen Theil des Lig. latum unter der Tube, ein stark verzweigtes Netz bildend, mit dem Plexus spermaticus zu einer Lumbaldrüse, die zur Seite der Aorte oberhalb ihrer Theilungsstelle liegt. Ferner verläuft vom Corpus ein injicirtes Gefäss im Lig. teres (in der Figur nicht aufgenommen).

Links gehen vom Collum sechs Lymphstämme ab. Zwei von ihnen, am oberen und unteren Theil des Collum entspringend, verlaufen im unteren Theil des Lig. latum nach aussen über V., A. hypogastrica und A. umbilicalis zu einer grossen Drüse (H_1), die zwischen A. hypogastrica und V. iliaca ext., etwa dem mittleren Drittel der letzteren entsprechend, gelegen ist.

Von ihrem unteren Ende gehen zwei Anastomosen zu einer mittelgrossen Drüse (H_3), die auf der V. iliaca ext. am oberen Ende der unteren Hälfte liegt; von ihrem oberen Ende gehen vier Vasa efferentia zu einer noch grösseren Drüse (H_2), die etwas unterhalb der Theilungsstelle der A. iliaca comm. auf der V. iliaca externa, auch noch den inneren Rand der A. iliaca ext. deckend, hart unterhalb der Linea innominata liegt. Von ihr führen zwei Lymphgefässe über die A. iliaca ext. zu einer mittel-

grossen länglichen Drüse (L_1), die in der Höhe der Theilungsstelle der A. iliaca communis ihren Sitz hat.

Die vier anderen vom Collum entspringenden Lymphstämme ziehen zuerst eine kurze Strecke im Lig. latum lateralwärts, richten sich dann stark nach hinten und gehen hinter dem Ureter nach oben zu einer grossen Drüse (S_1). Dieselbe liegt im Niveau der Bifurcation der A. iliaca

Fig. 6.

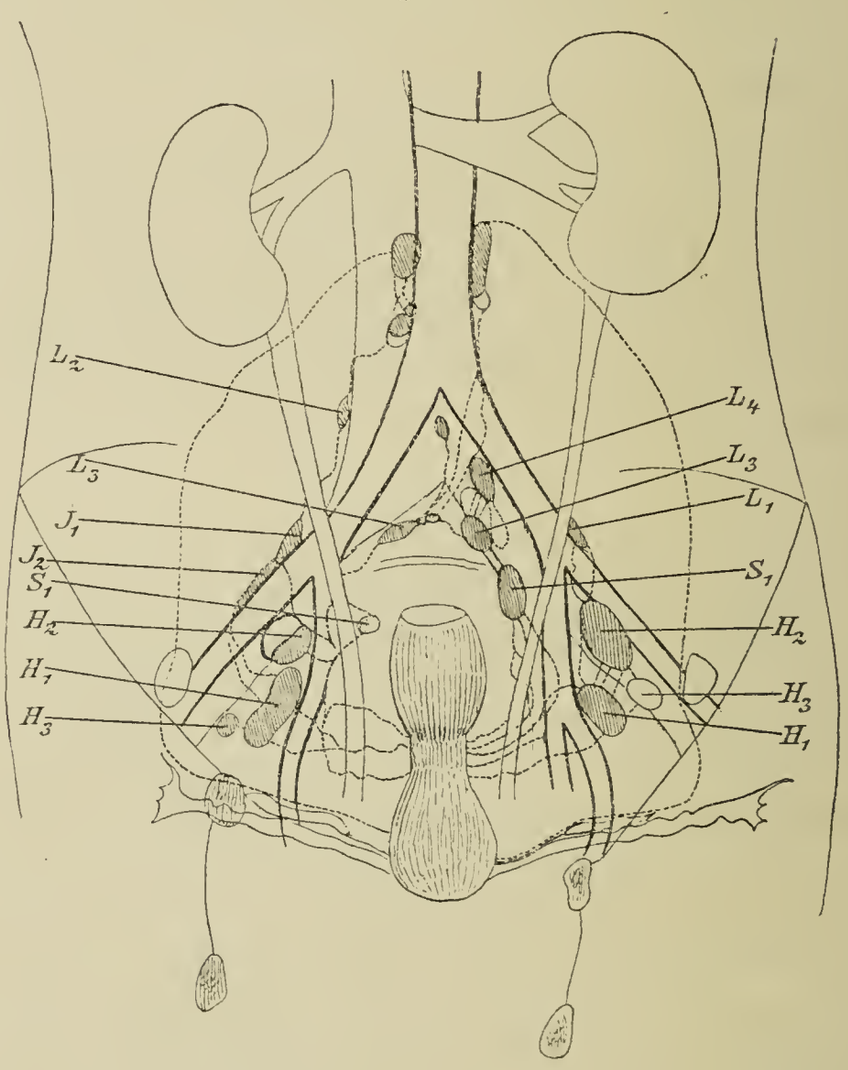

comm., den inneren Rand der V. iliaca communis deckend; mit ihrem oberen Pol erreicht sie etwa die Höhe des Promontoriums. Hart unter ihr zieht der Ureter. Von ihrem oberen Pol führen zwei Vasa efferentia zu einer etwas kleineren Drüse (L_3), die unterhalb der Theilung der V. cava am inneren Rand der V. iliaca communis gelegen ist. Ausser einer Anastomose mit einer auf der anderen Seite analog gelegenen Drüse (L_3) sendet sie sechs Ausführungsgänge zu einer grossen Drüse (L_4), die im Niveau der Theilungsstelle der V. cava auf der linken V. iliaca communis dicht am inneren Rand der A. iliaca communis sich befindet. Das V. efferens der letzteren Drüse läuft über die A. iliaca comm. steil nach oben zu einer kleinen Drüse, die mit einer länglichen grossen Drüse zur

Seite der Aorte, oberhalb ihrer Theilung, communicirt. In dieselbe münden auch die vorher erwähnten Lymphbahnen des Corpus.

Nicht injicirt und ohne Anastomose ist eine grosse Drüse nahe der vorderen Bauchwand auf dem unteren Ende der A. iliaca externa. Eine analoge Drüse findet sich rechts.

Rechts entspringen drei Lymphstämme vom Collum, ziehen im unteren Theil des Lig. latum nach aussen vor und über dem Ureter. Der mittlere spaltet sich und überschreitet mit seinen beiden Zweigen die A. hypogastrica, um in einer grossen länglichen Drüse (H_1) sie verschwinden zu lassen. Sie liegt an der Seitenwand des kleinen Beckens zwischen A. hypogastrica und V. iliaca externa. Sie erstreckt sich weiter nach oben und unten, als dem mittleren Drittel der V. iliaca externa entspricht. Vom oberen Pol der Drüse, wie von einem ihrer beiden zuführenden Aeste geht je ein Zweig zu einer grossen Drüse, die aber etwas kleiner als die vorige ist. Sie ist nur in ihrer inneren Hälfte injicirt. Sie liegt unterhalb der Bifurcation, mit ihrer äusseren Hälfte das zweite Viertel der V. iliaca externa deckend, hart unterhalb der Lin. innominata. Mit ihrem inneren Rande berührt sie die A. hypogastrica. Mit der zuerst erwähnten Drüse H_1 steht vermittelst eines feinen Zweiges eine ganz kleine Drüse (H_3) am inneren Rand der V. iliaca ext. in Verbindung. Die beiden grossen hypogastrischen Drüsen (H_1 und H_2) stehen durch je ein Lymphgefäss mit zwei zusammenhängenden kleineren Drüsen (J_1, J_2) in Connex; diese befinden sich am Aussenrande der A. iliaca externa und erstrecken sich von ihrer Abgangsstelle an nach abwärts. Von der oberen Glandula iliaca externa geht ein Gefäss hinter dem Ureter zu einer kleinen, nur streifenförmig injicirten Drüse (L_2), die unterhalb der Theilung der Aorta am Aussenrande der V. cava liegt. Ihr Vas efferens verläuft schräg nach oben über die V. cava zu zwei übereinander gelegenen mittelgrossen Drüsen zur Seite der Aorta. Sie liegen auf der V. cava oberhalb der Theilung der Aorta und sind durch vier sich verästelnde Zweige mit einander verbunden. In die oberste dieser beiden Lumbaldrüsen münden wie links die mit den Vasa spermatica verlaufenden Lymphbahnen des Corpus.

Die beiden anderen Lymphstämme, die vom Collum ihren Ursprung nehmen, fliessen während ihres Verlaufes zusammen. Der vereinigte Stamm biegt nach hinten um, tritt durch einen Seitenzweig mit der hypogastrischen Drüse H_2 in Verbindung und verläuft hinter dem Ureter zu einer kleinen runden Drüse (S_1). Diese ist im Niveau der Theilung der V. iliaca communis etwas nach innen von der A. hypogastrica am inneren Rand des Ureter gelegen. Ihr V. efferens läuft bogenförmig, mit seiner Convexität nach aussen, zu einer mittelgrossen länglichen Drüse (L_3), die sich oberhalb des Promontoriums am mittleren Drittel der V. iliaca communis

findet. Sie steht vermittelst eines Zweiges mit der symmetrischen, etwas grösseren linksseitigen Drüse (L_3) in Connex. Sie schickt je ein Gefäss zu den drei noch höher gelegenenen linksseitigen Lumbaldrüsen, die schon ihre Erwähnung gefunden haben.

Die beiden symmetrisch gelegenen Lumbaldrüsen (L_3) wurden erst sichtbar, nachdem ich das Mesenterium abpräparirte, das zum Uebergang des Rectum in das S. romanum gehört.

Dicht am For. obturatorium fand ich weder links noch rechts eine Drüse.

Fall 7.

Senile abgemagerte weibliche Leiche.

Rechts findet sich ein mannsfaustgrosses parametran gewachsenes Ovarialcystom, links ist das mit dem Ovarium verwachsene Tubenende an der seitlichen Beckenwand verlöthet.

Die Injection in Portio und Cervix ist hier bei dem straffen Gewebe sehr schwierig und muss dabei ein beträchtlicher Druck angewendet werden.

Links präsentiren sich zwei starke injicirte Lymphstämme, die im Lig. latum quer nach aussen über A. hypogastrica, A. vesicalis superior und A. obturatoria zu einer im subserösen Bindegewebe befindlichen grossen länglichen Drüse (H_1) verlaufen, die in der unteren Hälfte injicirt ist. Sie liegt an der seitlichen Wand des kleinen Beckens zwischen V. iliaca ext. und A. und N. obturatorius, an letztere Gebilde sich anlehnend. Sie entspricht etwa dem mittleren Drittel der V. iliaca externa.

Ueber ihr liegt eine kleinere, mehr rundliche Drüse, die fast an ihr oberes Ende anstösst. Sie befindet sich zwischen A. iliaca ext. und hypogastrica ein Stück unterhalb der Bifurcation hart unter der Linea innominata. Mit ihrem äusseren Theil deckt sie etwa die untere Hälfte des oberen Drittels der V. iliaca externa. Etwas unterhalb der vorhin erwähnten grössten Drüse (H_1) liegt an der A. obturatoria zwischen ihr und der V. iliaca ext. eine mittelgrosse Drüse. Sie ist noch mehr als 2 cm von der Apertura int. canalis obturatorii entfernt. — Am For. obturatorium findet sich keine Drüse.

Rechts liegt unter der Theilungsstelle der A. iliaca communis etwas tiefer, als der Dicke des Ureter entspricht, eine mittelgrosse Drüse hart an der Linea innominata zwischen A. iliaca int. und externa am inneren Rand der letzteren. Unterhalb dieser findet sich zwischen den beiden A. iliacae eine noch kleinere Drüse in der Höhe der Theilungsstelle der V. iliaca communis auf dem inneren Theil der V. iliaca externa. An sie schliesst sich nach unten eine mittelgrosse Drüse, an der seitlichen Beckenwand zwischen V. iliaca int. und externa am inneren Rand der letzteren gelegen. A. und N. obturatorius ziehen schräg über sie hin-

weg. — Fast am unteren Ende der V. iliaca ext., zwischen ihr und dem N. obturatorius, findet sich eine kleine Drüse. Vom Foramen obturatorium ist sie mehr als 2 cm entfernt.

In der Höhe der Theilung der A. iliaca comm. liegt am Innenrand der A. hypogastrica eine kleine Drüse; ferner eine ganz kleine über ihr

Fig. 7.

P Promontorium.

in der Höhe des Promontoriums am inneren Rande der A. iliaca comm. Darüber liegen noch zwei kleine Drüsen. Eine mittelgrosse Drüse findet sich im Theilungswinkel der Aorta.

Am Aussenrande der A. iliaca ext. liegt in der Höhe ihrer Abgangsstelle eine mittelgrosse Drüse. Mit ihrem oberen Ende stösst sie an den vorbeiziehenden Ureter. Nach oben vom Ureter liegen am äusseren Rande der A. iliaca comm. zwei mittelgrosse Drüsen neben einander.

Fall 8.

Neugeborenes weibliches Kind.

Sehr schön füllt sich auf der Hinterfläche des Uterus beiderseits ein feines subseröses Netz, das sich nach oben bis zum Corpus verästelt.

Links gehen vom Collum fünf Lymphstämme ab. Drei stärkere verlaufen im unteren Theil des Lig. latum mit der A. uterina nach aussen. In ihrer Bahn fallen stärkere Anschwellungen auf, die sich als dilatirte Gefässstücke erweisen. Die drei Stämme verästeln sich vielfach und laufen über V., A. hypogastrica und A. umbilicalis zu einer grossen Drüse (H_1) zwischen A. iliaca ext. und hypogastrica. Sie liegt hart unter der Linea innominata auf der V. iliaca externa, und zwar entsprechend dem unteren

Theil ihrer oberen Hälfte. Diese Drüse steht am unteren Ende mit einer kleinen, nur schwach injicirten auf der A. iliaca ext. gelegenen Drüse (H_3) in Verbindung. Beide hängen durch Anastomosen mit einer mittelgrossen Drüse (J_1) zusammen, die oberhalb der Linea innominata am lateralen Rande der A. iliaca ext. entsprechend dem unteren Theil ihres ersten Drittels liegt. Von dieser Drüse, sowie von H_1 gehen drei lange sich verzweigende Ausläufer unter dem Ureter nach oben zu drei kleinen Drüsen, die unterhalb

Fig. 8.

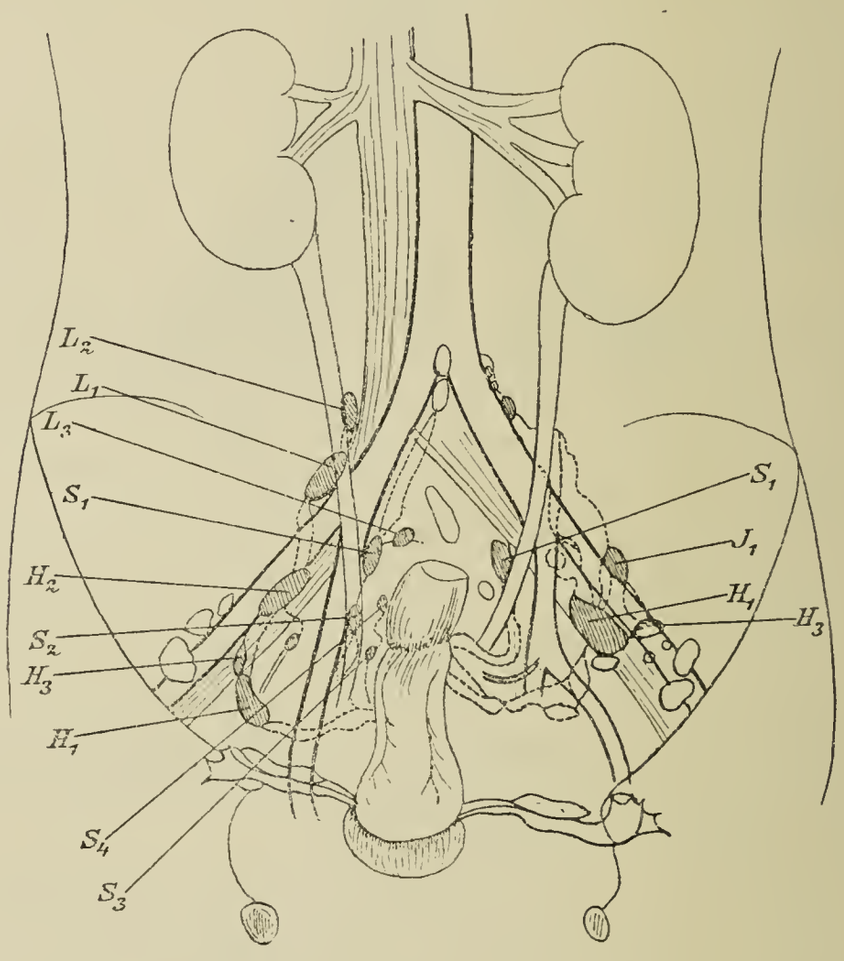

N N. obturatorius. A A. uterina.

der Theilung der Aorta am Aussenrande der A. iliaca communis sich finden. — Vom oberen Pol der grossen hypogastrischen Drüse (H_1) verläuft ein Zweig zu einer injicirten kleinen Drüse, die unter der A. iliaca int. nahe der Theilungsstelle der A. iliaca comm. gelegen ist.

Nach innen vom unteren Ende der grossen hypogastrischen Drüse (H_1) liegt auf der V. iliaca ext. eine kleine nicht injicirte Drüse; sie ist auch ohne Anastomose.

Ausserdem entspringen vom Collum zwei Stämme, die ihre Richtung sogleich nach hinten einschlagen. Sie laufen hinter dem Ureter zu einer grossen Drüse (S_1), die sich am Innenrande der V. hypogastrica in der Höhe der Theilung der A. iliaca comm. findet. Sie ist nur streifenförmig injicirt und sendet nach oben einen Ausläufer. Nach innen von ihr in der Höhe ihres unteren Endes liegt eine kleine nicht injicirte Drüse.

Nach innen und oben von ihr liegt vor dem fünften Lendenwirbel eine grössere nicht injicirte Drüse.

Rechts verlaufen zwei Stämme im Lig. latum nach aussen über die A. umbilicalis zu einer mittelgrossen Drüse (H_1), die zwischen V. iliaca ext. und A. umbilicalis liegt. Ihr oberer Pol entspricht dem oberen Ende des untersten Drittels der V. iliaca ext.; unter ihrem unteren Ende verläuft, durch eine Schicht von Fett und Bindegewebe getrennt, der N. obturatorius. Ihr oberes Ende setzt sich in eine kleinere, auf der V. iliaca ext. gelegene Drüse (H_3) fort und diese tritt durch zwei Anastomosen mit einer grossen Drüse (H_2) in Verbindung, die am Innenrand der A. iliaca ext. hart an der Lin. innominata auf dem zweiten Viertel der V. iliaca externa liegt. Letztere steht durch eine Anastomose mit einer zwischen V. iliaca ext. und N. obturatorius gelegenen kleinen kaum injicirten Drüse in Connex. Von der obersten hypogastrischen Drüse (H_2) verlaufen zwei Gefässe nach aussen oben über die A. iliaca ext. zu einer grossen Drüse (L_1), die sich am Aussenrand der A. iliaca comm. oberhalb ihrer Theilungsstelle befindet. Ihr oberer Theil, der vom Ureter bedeckt wird, schickt zwei kurze Vasa efferentia zu einer kleinen Drüse (L_2), die am äusseren Rand der V. iliaca communis gelegen ist.

Vom Collum verlaufen noch direct, nach dem Kreuzbein zu sich wendend, drei Lymphgefässe hinter dem Ureter zu zwei Drüsen (S_1, S_2), die am Innenrande der A. hypogastrica über einander liegen, die obere in der Höhe der Theilung der V. iliaca communis. Von ihr führt ein Ast zu einer nach innen gelegenen Drüse (L_3), zwei längere Aeste nach oben zu einer nicht injicirten Drüse, die im Theilungswinkel der Aorte auf der V. cava inf. liegt. Darüber liegt auf der Aorta noch eine andere nicht injicirte Drüse. — Ferner verläuft noch ein Stämmchen, der Medianlinie genähert, zu zwei kleinen Drüsen (S_3, S_4), die vor den Körpern der mittleren Kreuzbeinwirbel sich finden.

Fall 9.

Kräftig gebaute weibliche Leiche im Alter von etwa 40 Jahren. Starkes Fettpolster. Uterus und Adnexe völlig normal.

Da infolge des reichen Fettgewebes die Lymphgefässe schwer zu verfolgen waren, so ging ich hier (links) folgendermassen vor, um möglichst sofort auf die hypogastrische Drüse zu treffen, die nach den vorigen Befunden anscheinend am häufigsten die directen Bahnen des Collum aufnimmt. Nach Hinüberschlagen des S romanum auf die andere Seite und nach Durchschneidung des Lig. infundibulo-pelvicum dachte ich mir eine Linie gezogen von der Mitte des Promontoriums zu der Durchtrittsstelle der A. iliaca externa unter dem Lig. Poupartii; ihren Mittelpunkt projicirte ich auf die Linea innominata, die sich durchtasten liess. An

dieser Stelle ging ich nach Spaltung des Peritoneums ein, und vorsichtig im Fettgewebe präparirend, stiess ich bald auf die schön injicirte Drüse.

Rechts gehen vom Collum drei Stämme mit der 4mal so starken A. uterina im unteren Theil des Lig. latum nach aussen über A. und N. obturatiorius zu zwei hypogastrischen Drüsen, die durch kurze Anastomosen mit einander verbunden sind. Die beiden unteren Stämme,

Fig. 9.

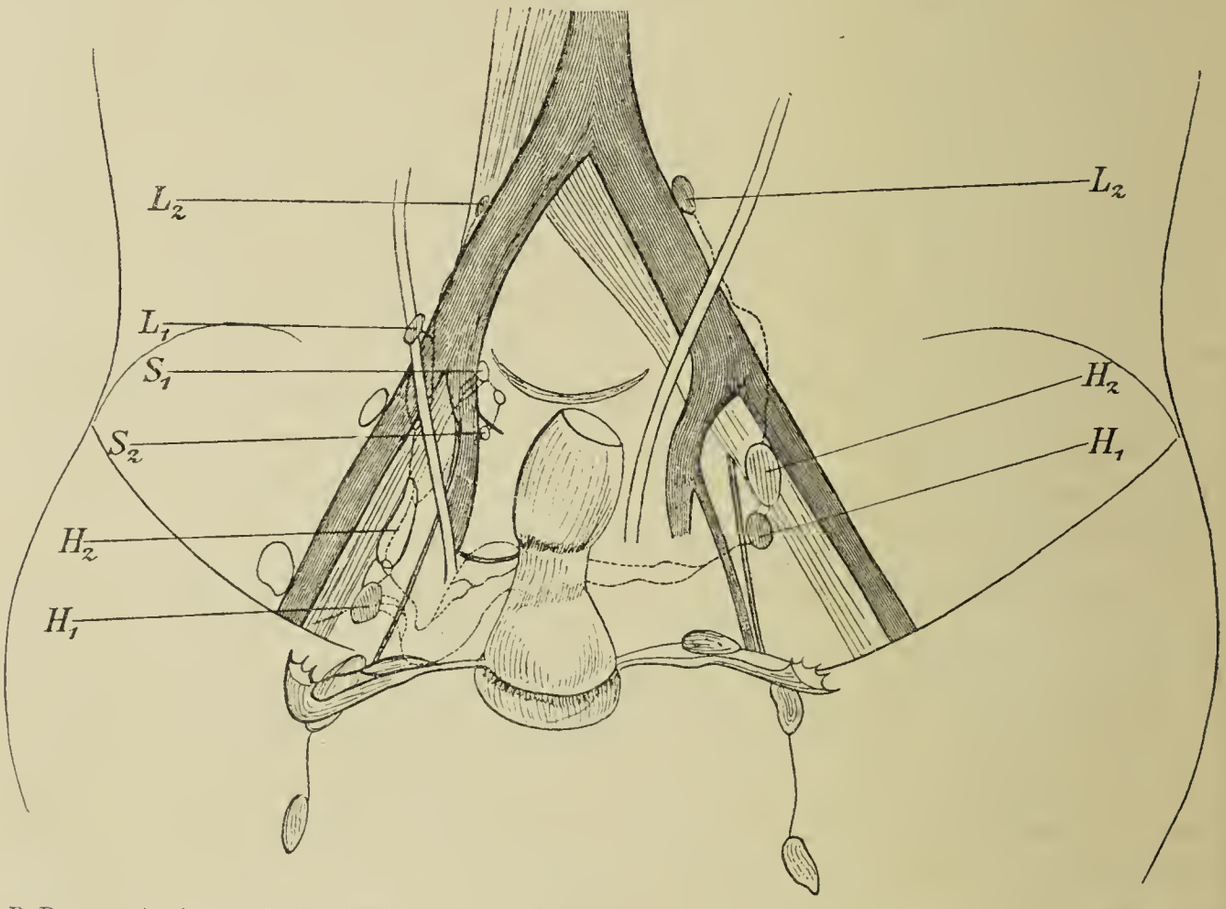

P Promontorium. 1 A. uterina. 2 A. obturatoria. 3 A. ileo-lumbalis. 4 N. obturatorius.

während ihres Verlaufs zu einem verschmelzend, ziehen zu der oberen grösseren Drüse (H_2). Sie liegt hart unter der Lin. innominata zwischen V. iliaca ext. und A. obturatoria am medialen Rande der Vene, entsprechend ihrem mittleren Drittel. Die cà. 2 cm lange Drüse ist zum Theil injicirt. — Bei dem reich entwickelten Fettgewebe sind die Drüsen schwer zu präpariren, zumal das Fett stellenweise in die Drüsen hineingewachsen ist und beim Trennen desselben Injectionsfarbe leicht ausläuft. — Der obere Stamm geht zu der unteren kleineren Drüse (H_1). Sie ist halb so gross wie die vorige. Sie liegt tiefer, auch zwischen V. iliaca ext. und A. obturatoria, in der Mitte zwischen der vorderen Bauchwand und dem unteren Ende der grösseren Drüse. Sie schickt ein Gefäss nach der Inguinalgegend hin. Sie ist vom Canalis obturatorius noch einige Centimeter entfernt. An der inneren Oeffnung des Canals ist keine Drüse auffindbar. Vom oberen Pol der grösseren Drüse (H_2) laufen drei Gefässe nach aufwärts. Das eine überschreitet V. und A. iliaca

ext., spaltet sich in drei Zweige, die in eine kleine Drüse (L_1) münden; sie liegt am Aussenrand der A. iliaca comm., etwas oberhalb ihrer Theilungsstelle, und wird vom Ureter überdeckt. Von den beiden anderen Gefässen geht das obere über die A. hypogastrica zu einer kleinen Drüse (S_1) am Innenrand der A. hypogastrica, das untere Gefäss zu einer ebenso kleinen Drüse (S_2) zwischen A. hypogastrica und A. ileo-lumbalis. Beide stehen durch Anastomose, in die noch eine kleine Drüse eingeschaltet ist, in Verbindung.

Von der Lumbaldrüse L_1 geht ein Gefäss zu einer kleinen Drüse (L_2), die etwa an der Mitte des Aussenrandes der A. iliaca communis gelegen ist.

Nicht injicirt und ohne Anastomose findet sich eine grössere Glandula iliaca ext., wenig hinter der vorderen Bauchwand, und eine kleinere ein Stück unterhalb der Theilungsstelle der A. iliaca communis.

Links entspringen zwei Stämme von der Cervix. Sie verschmelzen zu einem Stamm, der im Lig. lat. nach aussen über die A. hypogastrica, A. und N. obturatorius zu einer mittelgrossen Drüse (H_1) zieht, die zwischen V. iliaca ext. und N. obturatorius am Innenrande der Vene, entsprechend dem unteren Ende des oberen Drittels, gelegen ist. Von ihr führen zwei Vasa efferentia nach oben zu einer grossen Drüse (H_2). Sie hat ihren Sitz auf der unteren Hälfte des oberen Drittels der V. iliaca ext. hart an der Linea innominata. Von ihrem oberen Ende geht ein Vas efferens über die A. iliaca ext. nach oben am Aussenrande der A. iliaca communis unter dem Ureter hinweg zu einer mittelgrossen Drüse (L_2), die am Aussenrande der A. iliaca comm. etwas über der Mitte ihrer Länge liegt.

Fall 10.

Kräftig gebaute weibliche Leiche von starkem Fettpolster und guter Muskulatur. Sie ist ca. 50 Jahre alt. — Der mittelgrosse Uterus ist etwas nach links hinübergezogen infolge Adhäsionen des linken Ovariums mit der seitlichen Beckenwand; er ist anteflectirt.

Rechts präsentirt sich ein von der Cervix ausgehender Lymphstamm, der wie sonst mit der A. uterina verläuft, aber schon im Lig. latum aufhört; er ist nämlich nur wenig injicirt und wird daher bei der Präparation aus Versehen angeschnitten. Sein Verlauf ist zu den hypogastrischen Drüsen gerichtet. Die oberste derselben (H_2) ist nicht die grösste; sie ist 2 cm lang. Sie deckt mit ihrem oberen Ende den N. obturatorius und liegt am medialen Rand der V. iliaca ext., entsprechend etwa ihrem zweiten Viertel. Ein wenig abwärts von ihr liegt eine grössere, $2^1/_2$ cm lange Drüse (H_1), ebenfalls am inneren Rand der V. iliaca ext. zwischen V. iliaca ext. und N. obturatorius hart an der Linea innominata. Oberhalb der Drüse H_2 liegt auf der A. iliaca ext. eine 1 cm lange Drüse.

Am lateralen Rand der A. iliaca ext. befindet sich auf dem Ileo-Psoas etwas hinter der vorderen Bauchwand eine grosse Drüse. Eine ganz kleine Glandula iliaca ext. liegt etwas unterhalb der Theilungsstelle der A. iliaca comm. und etwas darüber liegt eine mittelgrosse Drüse an der Aussenseite der A. iliaca comm. lateral vom Ureter.

Links verläuft ein Lymphstamm von der Cervix mit der 3mal so starken A. uterina im unteren Theil des Lig. latum nach aussen über

Fig. 10.

die A. vesicalis superior, theilt sich in zwei Zweige, die die A. hypogastrica kreuzen. Von diesen läuft der eine zu einer (1 cm breiten, 1,2 cm langen) Drüse (H_2), die den Winkel zwischen A. hypogastrica und V. iliaca ext. ausfüllt. Sie liegt auf dem N. obturatorius hart unterhalb der Lin. innominata; sie ist nur wenig injicirt. Der andere Zweig geht in den unteren Pol einer längeren Drüse (H_1), die mit der vorigen durch Anastomose in Verbindung steht. Sie liegt an der seitlichen Beckenwand etwas unterhalb der Lin. innominata zwischen V. iliaca ext. und N. obturatorius, theils nach innen von letzterem, theils auf ihm.

Am Aussenrand der A. iliaca ext. liegen drei nicht injicirte Drüsen; die grösste etwas hinter der vorderen Bauchwand, die beiden anderen weiter oben. Nicht injicirt sind ferner vier Drüsen, am Aussenrand der A. iliaca comm. und der Aorta gelegen.

Beiderseits war an der inneren Oeffnung des Canalis obturatorius keine Drüse zu finden.

Die Präparation der Drüsen begann ich auf beiden Seiten in gleicher Weise, wie es beim vorigen Fall beschrieben wurde. Der daselbst angegebene Punkt stellte sich auch hier als zutreffend heraus.

Fall 11.

Sehr magere weibliche Leiche. Uterus anteflectirt. Vom linken Lig. latum, Tube und Ovarium gehen strangförmige Adhäsionen nach oben zum Cöcum.

Links ziehen von der Cervix zwei Stämme mit der A. uterina im Lig. latum nach aussen über den N. obturatorius zu zwei Glandulae hypogastricae, die zwischen V. iliaca ext. und N. obturatorius, an letzteren angelagert, hart unter der Lin. innominata liegen. Die grössere obere (H_1) entspricht etwa dem zweiten Viertel der V. iliaca ext., die andere (H_3) sehr kleine stösst unmittelbar an ihr unteres Ende.

Fig. 11.

Nicht injicirt und ohne Anastomose sind mehrere Drüsen, die wenig hinter der vorderen Bauchwand an und auf dem unteren Ende der Vasa iliaca ext. liegen.

Rechts wird einer der beiden vom Collum ausgehenden Lymphstämme bei der Präparation im Lig. latum durchschnitten, so dass man seinen centralen Theil bis zur Cervixwand nicht mehr verfolgen kann.

Der periphere Theil läuft über A. und N. obturatorius zu einer grossen Drüse (H_1) zwischen V. iliaca ext. und N. obturatorius. Sie ist an letzteren angelagert. Sie entspricht in ihrer Lage nicht ganz dem mittleren Drittel der Vene. Abwärts von ihr, aber ohne mit ihr zusammenzuhängen, befinden sich zwei nicht injicirte Drüsen am inneren Rande der V. iliaca externa, von der vorderen Bauchwand noch ein beträchtliches Stück entfernt.

Am Foramen int. canalis obturat. ist rechts ebensowenig wie links eine Drüse auffindbar.

Fall 12.

Weibliche Leiche mittleren Alters. Fettpolster gering. — Uterus anteflectirt beweglich. Seine Hinterwand zeigt bandartige Adhäsionen mit dem Rectum. Beiderseits Salpingo-oophoritis.

Links verlaufen von der Cervix zwei Stämme mit der A. uterina im Lig. latum nach aussen. Sie verschmelzen und gehen in eine grosse Drüse (H_2), die nur wenig unterhalb der Bifurcation zwischen A. iliaca ext. und int. auf der V. iliaca ext. an der Lin. innominata liegt. Sie ist sehr zierlich injicirt.

Fig. 12.

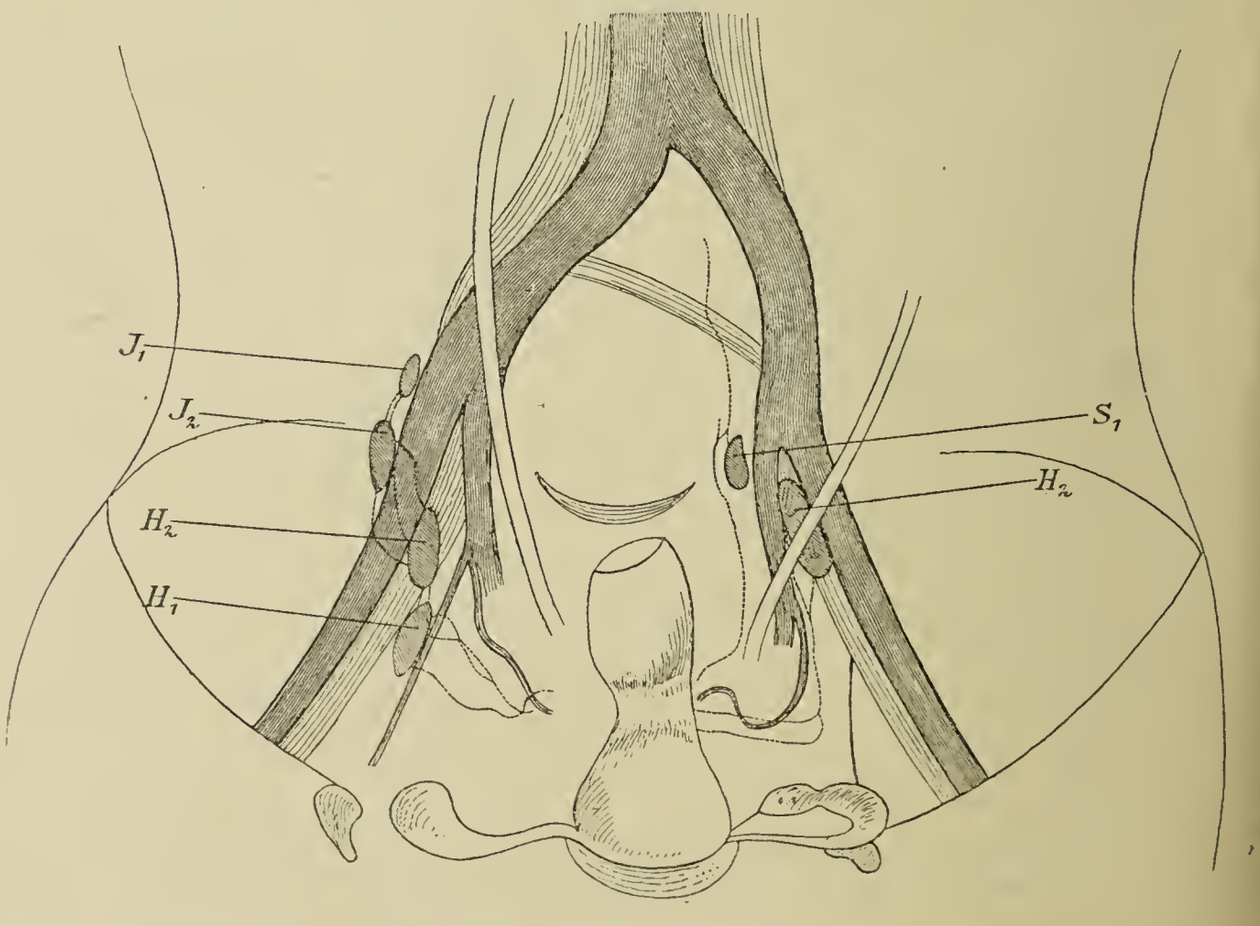

Ein anderer Stamm verläuft von der Cervix nach hinten, steigt medial von der A. hypogastrica an der Hinterwand des Beckens aufwärts und tritt mit einer mittelgrossen Drüse (S_1) in Verbindung, die am Innen-

rande der A. hypogastrica in der Höhe der Theilungsstelle der A. iliaca comm. liegt.

Rechts verlaufen zwei Stämme mit der A. uterina im Lig. latum. Sie ziehen über die A. obturatoria zu einer grossen Drüse und treten an ihrem oberen und unteren Ende ein. Sie (H_1) liegt zwischen V. iliaca ext. und A. obturatoria hart unterhalb der Lin. innominata am medialen Rande der V. iliaca ext., entsprechend dem zweiten Viertel desselben. Diese Drüse tritt durch zwei kurze Gefässe mit einer ebenso grossen ovalen Drüse (H_2) in Verbindung. Sie liegt aufwärts von ihr auf der V. iliaca ext. und stösst mit ihrem unteren Pol fast an das obere Ende der vorigen Drüse. Ihre Vasa efferentia gehen über die A. iliaca ext. zu einer grossen länglichen Drüse (J_2), die am Aussenrande der A. iliaca ext. liegt und mit ihrem oberen Ende nicht ganz die Höhe der Theilungsstelle erreicht. Sie steht mit einer kleineren Drüse (J_1) in Verbindung, die sich am Aussenrande der A. iliaca communis in der Höhe ihrer Bifurcation befindet.

Am For. int. canalis obturatorii ist keine Drüse auffindbar.

Rechts entspricht die Lage der Drüse (H_1), die die directen Lymphstämme des Collum aufnimmt, dem in den beiden vorigen Fällen bei der Präparation angegebenen Punkte.

Bemerkung: In diesem Fall findet sich als Anomalie eine doppelte V. cava inf., die durch eine quere Anastomose verbunden ist.

Fall 13.

Wenige Tage altes weibliches Kind.

Rechts verdeckt ein nachträgliches Extravasat der Injectionsflüssigkeit im Lig. latum den Anfangstheil der Lymphstämme. So kann man nur ihre Endstrecke über die A. umbilicalis verfolgen. Sie vereinigen sich, um in eine mittelgrosse Drüse (H_1) zu münden. Sie liegt unter der Lin. innominata an der seitlichen Beckenwand zwischen V. iliaca ext. und A. umbilicalis. Von ihr gehen zahlreiche Vasa efferentia aus, zunächst zu zwei mittelgrossen Drüsen (H_2, H_3), die auf der V. iliaca ext. hart an der Lin. innominata liegen und etwa dem mittleren Drittel der Vene entsprechen. Die obere (H_2) liegt also noch ein Stück unterhalb der Bifurcation. Andere Vasa efferentia führen über die Vasa iliaca ext. zu zwei kleinen Drüsen (J_2, J_1), die sich am Aussenrande der A. iliaca ext., entsprechend ihrem mittleren Drittel, auf dem M. psoas befinden. Von den beiden Glandulae hypogastricae H_1 und H_2 ziehen Verbindungsgefässe zu einer mittelgrossen Drüse (L_1), die am Aussenrande der A. iliaca comm. im Niveau ihrer Bifurcation liegt. Von ihr gehen Anastomosen zu zwei grossen Drüsen, die am Rande des unteren Endes der Aorta auf der V. cava sich befinden.

Links entspringen von der Cervix vier Stämme, die mit der A. uterina im Lig. latum nach aussen verlaufen. Sie verschmelzen schliesslich zu zwei, und die A. umbilicalis überkreuzend, münden sie in eine mittelgrosse runde Drüse (H_1), die zwischen A. hypogastrica und V. iliaca ext. an der seitlichen Beckenwand unter der Lin. innominata liegt. Von ihr gehen Anastomosen zu drei Drüsen, die noch zwischen den Vasa iliaca liegen. Die kleinste (H_2) von diesen liegt im Winkel, nur wenig unterhalb der

Fig. 13.

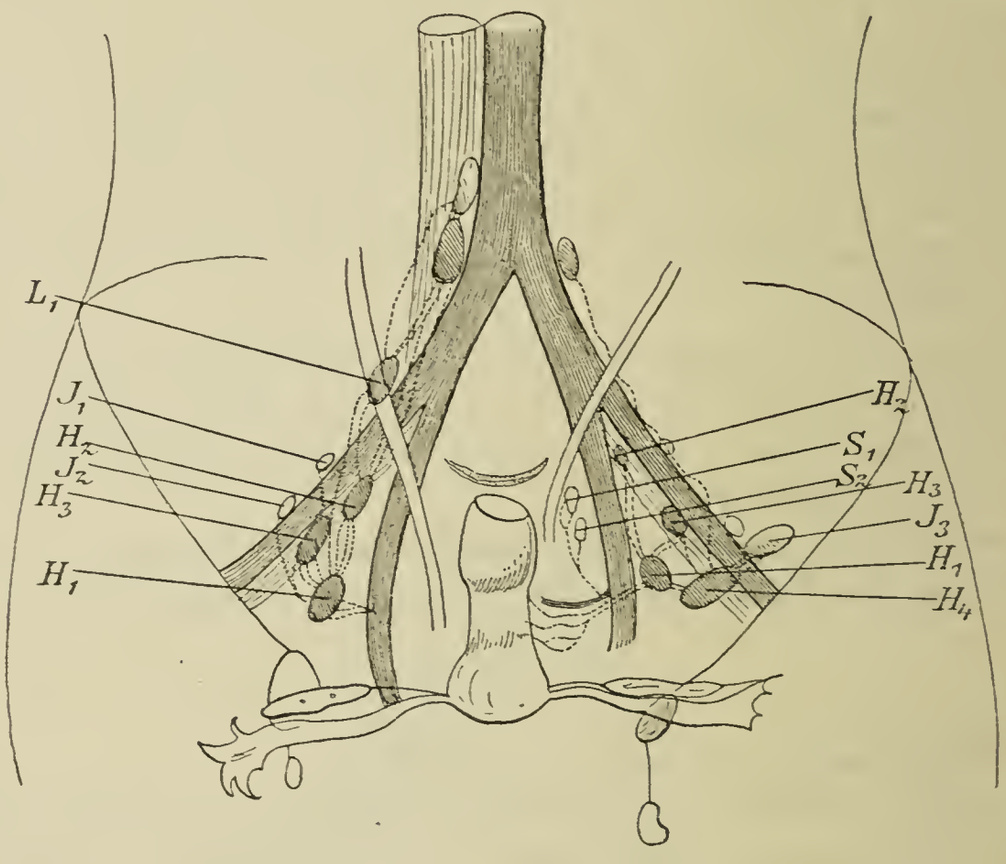

Theilungsstelle der A. iliaca comm. Die zweite grössere (H_3) liegt auf dem unteren Ende der oberen Hälfte der V. iliaca ext. Die dritte grösste (H_4) liegt nur eine kurze Strecke von der vorderen Bauchwand entfernt, quer auf dem unteren Ende der V. iliaca ext. und noch auf den medialen Rand der A. iliaca ext. hinüberreichend. Sie steht in unmittelbarer Verbindung mit einer etwa ebenso grossen Drüse, die, der vorderen Bauchwand mehr genähert, nur mit dem injicirten Pol dem lateralen Rand der A. iliaca ext. aufliegt (J_3). Von beiden Drüsen geht je ein Vas efferens aus. Beide verschmelzen zu einem Gefäss, das zu einer mittelgrossen Lumbaldrüse am äusseren Rande des Anfangstheils der A. iliaca comm, verläuft.

Nicht injicirt sind zwei kleine Drüsen am Aussenrande der A. iliaca ext.

Nahe dem Innenrande der A. hypogastrica liegen etwas unterhalb des Promontoriums zwei kleine Drüsen (S_1, S_2), die von einem Gefäss versorgt werden, das sich bis zur A. uterina verfolgen lässt; die weitere

Präparation unterhalb der Arterie ist nicht mehr möglich wegen der Gefahr, es zu lädiren. Dieses Lymphgefäss kommt entweder als directer Stamm von der Cervix oder ist ein Ast der von der Cervix ausgehenden schon erwähnten Stämme.

Am For. int. canalis obturat. sind keine Drüsen auffindbar.

Fall 14.

Neugeborenes weibliches Kind.

Links deckt ein Extravasat den Anfangstheil der vom Collum entspringenden Lymphstämme. Im äusseren Theil des Ligaments verlaufen

Fig. 14.

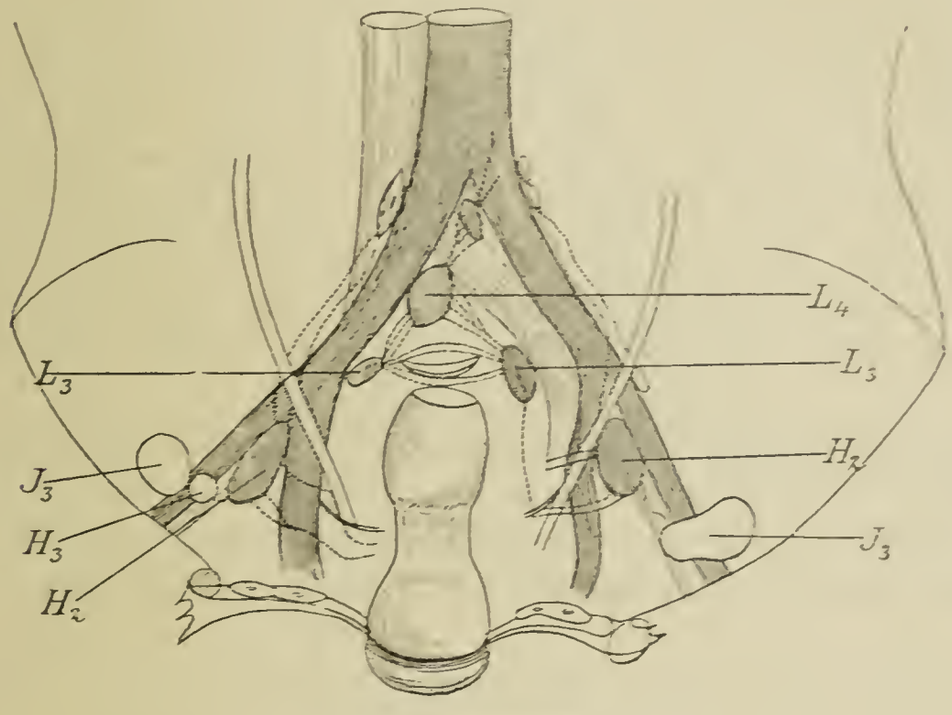

P Promontorium.

sie mit dem Endtheil der A. uterina, überkreuzen die A. hypogastrica und gehen zu einer grossen ovalen Drüse (H_2). Dieselbe liegt im Theilungswinkel der A. iliaca comm. auf der V. iliaca ext., den Innenrand der A. iliaca ext. berührend. Sie deckt mehr als das obere Drittel der Vene. Von ihr geht eine Anastomose zu einer noch grösseren Drüse (J_3), die wenig hinter der vorderen Bauchwand liegt und mit ihrem medialen, allein injicirten Theile das untere Ende der Vasa iliaca ext. überlagert. — Die hypogastrische Drüse H_2 sendet zwei Vasa efferentia zu zwei kleinen Lumbaldrüsen, die sich am Aussenrande des Anfangstheils der A. iliaca comm. befinden.

Nicht injicirt und ohne Verbindung ist eine kleine Drüse am Aussenrande der A. iliaca ext. im Niveau der Bifurcation.

Hinter der A. uterina sieht man einen Lymphstamm nach oben längs der V. hypogastrica zu einer mittelgrossen Drüse (L_3) ziehen. Die-

selbe liegt am Innenrande der V. hypogastrica im Niveau des Promontoriums. Von ihr gehen zwei starke Geflechte aus, das eine über das Promontorium hinweg zu einer auf der anderen Seite analog gelegenen Drüse (L_3). Das andere Geflecht zieht am Innenrande der V. iliaca comm. zu einer grossen Drüse (L_4), die mit der eben erwähnten rechtsseitigen Drüse L_3 auch durch ein Netz von Gefässen in Connex steht. Diese grosse Drüse liegt im Winkel zwischen V. iliaca comm. sin. und A. iliaca comm. dext. Sie steht in Verbindung mit einer mittelgrossen Drüse, die sich auf der V. iliaca comm. im Theilungswinkel der Aorta findet.

Rechts verlaufen zwei Stämme mit der A. uterina im Lig. latum nach aussen, überkreuzen die A. hypogastrica und ziehen zu einer grossen im Theilungswinkel der A. iliaca comm. befindlichen Drüse (H_2), die, hart an der Lin. innominata gelegen, die obere Hälfte der V. iliaca ext. deckt. Ihr unteres Ende steht mit einer rundlichen mittelgrossen Drüse (H_3) in Verbindung. Sie liegt auf der V. iliaca ext. in der Höhe des unteren Pols der eben erwähnten grossen Drüse; sie reicht auch noch auf den medialen Rand der A. iliaca ext. hinüber. Nur in ihrem medialen Theil ist sie injicirt. An ihren lateralen Rand stösst eine grosse Drüse (J_3) an, die mit ihrer medialen Spitze dem Aussenrand der A. iliaca ext. aufliegt, sonst aber, wenig hinter der vorderen Bauchwand, dem M. psoas aufruht.

Von der grossen im Theilungswinkel gelegenen Drüse gehen zwei Vasa efferentia über die A. iliaca ext. hinter dem Ureter längs der A. iliaca comm. zu einer ovalen Lumbaldrüse, die auf der V. cava inf. am Aussenrande des Anfangstheils der A. iliaca comm. liegt.

Fall 15.

Neugeborenes weibliches Kind.

Links verlaufen, von der Cervix entspringend, mit der A. uterina zwei Stämme, überschreiten die A. umbilicalis und münden in eine runde mittelgrosse Drüse, die zwischen V. iliaca ext. und A. iliaca int. am Innenrande der letzteren liegt. Sie findet sich an der seitlichen Beckenwand etwas unterhalb des schon öfters erwähnten Punktes. Sie steht durch ein Gefäss mit einer grossen Drüse in Verbindung (H_2), welche im Theilungswinkel der A. iliaca comm. auf der V. iliaca ext. liegt. Ihr abführendes Gefäss geht zu einer mittelgrossen Drüse (J_1) am Aussenrande des Anfangstheils der A. iliaca ext. und von da geht ein Gefäss längs der A. iliaca comm. nach oben zu zwei Drüsen (L_1, L_2), die am Ursprung der A. iliaca comm. liegen. Diese bekommen auch ein directes Gefäss von der hypogastrischen Drüse H_1.

Nicht injicirt ist eine mittelgrosse Drüse (H_3), welche zwischen A. hypogastrica und V. iliaca ext. am medialen Rande der letzteren,

entsprechend ihrer Mitte, liegt. Ferner findet sich eine grosse Drüse kurz hinter der vorderen Bauchwand; sie deckt mit ihrem medialen Theil die Vasa iliaca externa.

Rechts ziehen zwei Stämme mit der A. uterina im Ligament seitwärts, überschreiten die A. hypogastrica und verschwinden jeder in einer eigenen Drüse. Der eine geht zu einer mittelgrossen Drüse (H_1), die nach innen und unten von der V. iliaca ext. entsprechend dem unteren Ende ihrer oberen Hälfte liegt. Der andere Stamm mündet in die obere grössere Drüse (H_2), die auf der V. iliaca ext. noch ein beträchtliches

Fig. 15.

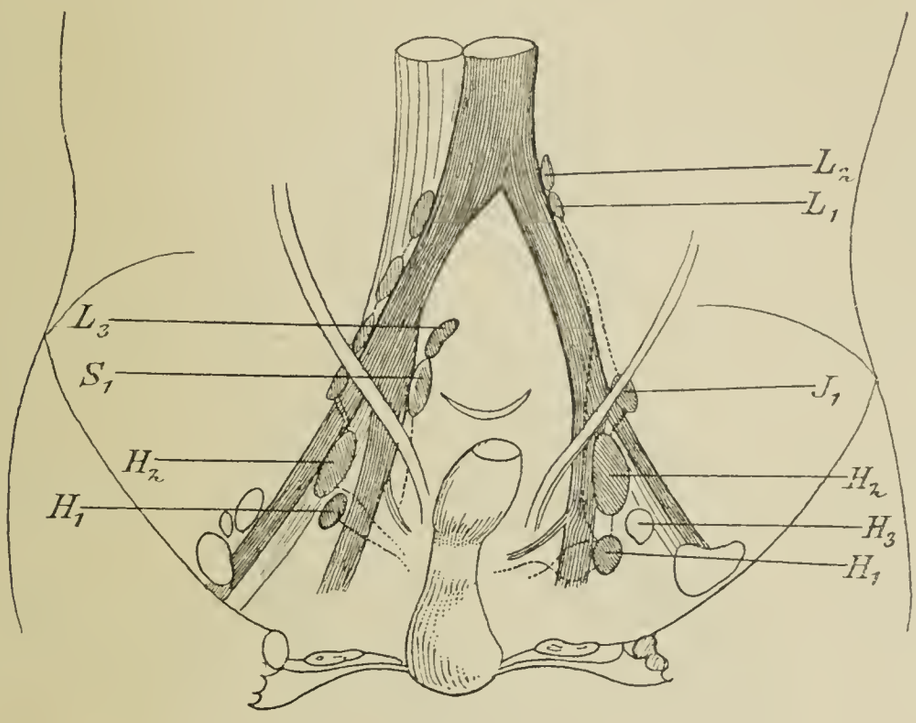

Stück unterhalb der Theilung der A. iliaca communis gelegen ist. Sie schickt ihr Vas efferens über die A. iliaca ext. zu einer Kette von vier Drüsen, die am lateralen Rande der A. iliaca comm. auf der V. iliaca comm. sich befinden.

Hinter der A. uterina zieht, vom Ureter überquert, ein Stamm vom Collum aus nach aufwärts zu zwei mittelgrossen Drüsen, von denen die untere grössere (S_1) am medialen Rande der A. iliaca int. im Niveau der Bifurcation, die andere (L_3) nach oben und innen von letzterer liegt.

Fall 16.

Neugeborenes weibliches Kind.

Rechts verdeckt ein Extravasat im Lig. latum den Anfangstheil der beiden Stämme, welcher vorher deutlich sichtbar gewesen war. Sie ziehen zu den Drüsen zwischen A. iliaca ext. und hypogastrica. Der eine mündet in die grössere (H_2) obere Drüse, die am lateralen Rande der A. hypogastrica zwischen ihr und der V. iliaca ext. liegt; von der Bifurcation ist

sie noch um eine Strecke entfernt, die etwa ihrer eigenen Länge entspricht. Der andere Stamm geht zu einer kleineren (H_1) Drüse, die sich an der seitlichen Beckenwand unterhalb der vorigen etwa in der Mitte von V. iliaca ext. und A. hypogastrica befindet. Beide Drüsen treten mit einer grossen Drüse (H_3) in Verbindung, die auf der V. iliaca ext., entsprechend dem oberen Theil ihrer unteren Hälfte, liegt.

Die beiden Glandulae hypogastricae H_2 und H_3 schicken ihre Vasa efferentia über die A. iliaca ext. zu einer Drüse, die am lateralen Rande

Fig. 16.

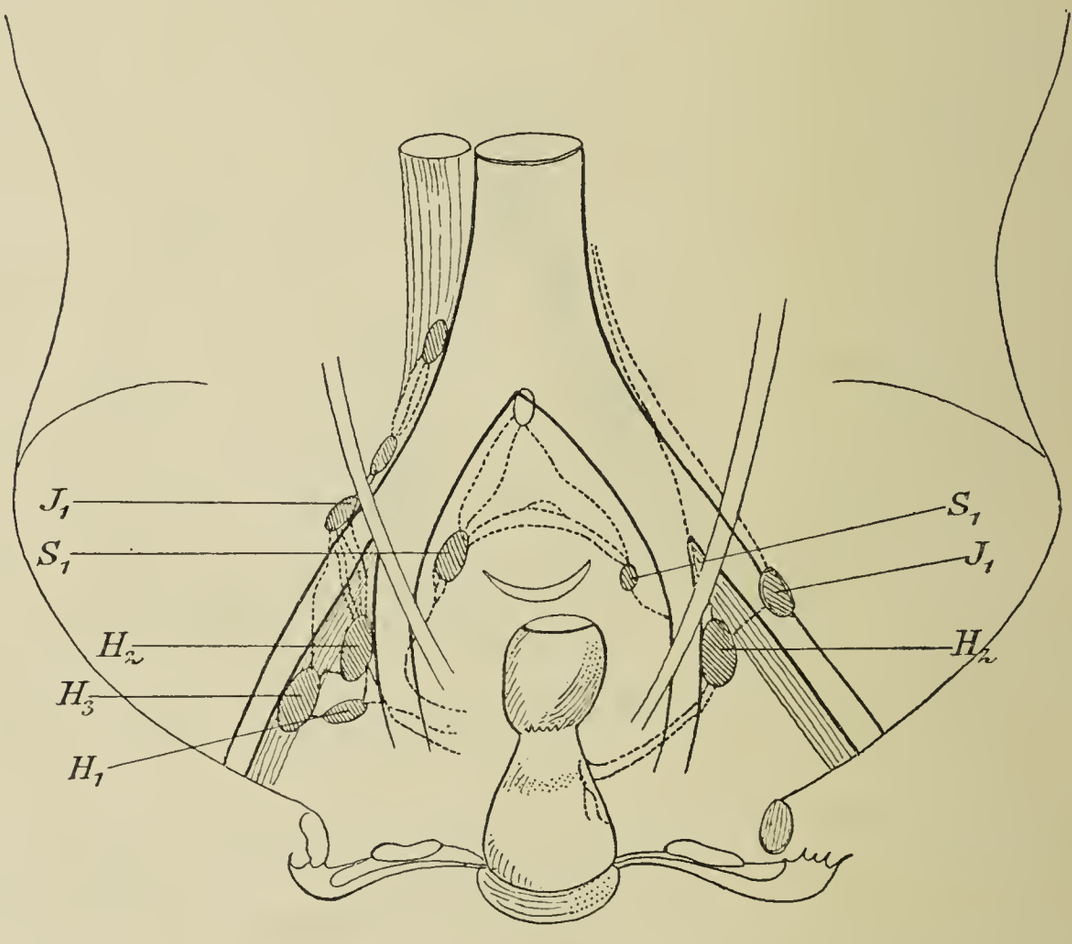

des Anfangstheiles der A. iliaca ext. liegt. Sie tritt in Connex mit zwei Drüsen am Aussenrande der A. iliaca communis.

Ausser den beiden erwähnten Stämmen verläuft noch einer vom Collum aus; er schlägt bald seine Richtung nach hinten ein und steigt hinter dem Ureter nach aufwärts zu einer mittelgrossen Drüse (S_1), die nach innen von der A. hypogastrica in der Höhe der Theilungsstelle liegt. Von ihr gehen Vasa efferentia einerseits nach oben zu einer Drüse im Theilungswinkel der Aorta, andererseits quer im Bogen nach der anderen Seite zu einer etwas kleineren symmetrisch gelegenen Drüse (S_1).

Links sieht man am Collum ein zierliches Lymphgefässnetz injicirt, das seine Ausläufer nach dem Corpus zu sendet. An der Seite der Cervix entspringen zwei Stämme, die nach aussen über die A. umbilicalis zu einer grossen Drüse (H_2) im Winkel zwischen A. hypogastrica und V. iliaca ext.

verlaufen. Diese sendet ein Vas efferens unter der A. hypogastrica hinweg zu der nach innen von diesem Gefäss gelegenen Drüse S_1; ein anderes Vas efferens schickt sie nach aussen über die V. und A. iliaca ext. zu einer Drüse, die der Arterie ein Stück unterhalb ihres Ursprungs angelagert ist (J_1).

Fall 17.

14 Tage altes weibliches Kind.

Links ziehen zwei Stämme vom Collum nach aussen über die A. hypogastrica. Der eine verläuft zu der grössten Drüse (H_2), die unterhalb

Fig. 17.

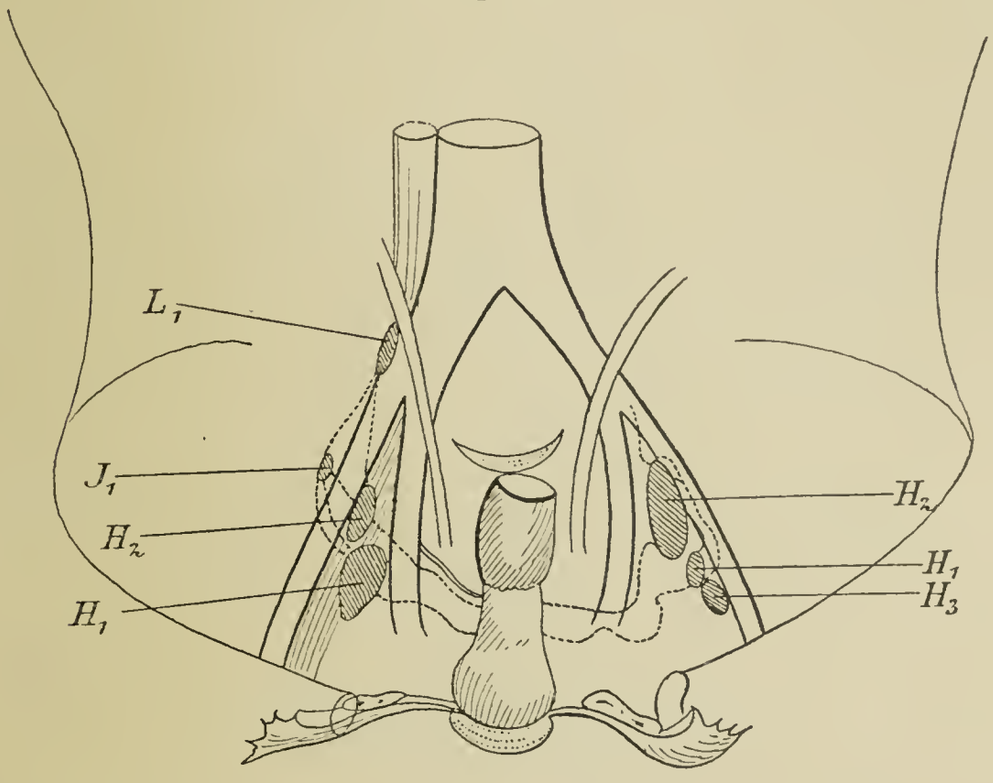

der Bifurcation der A. iliaca communis sich auf die V. iliaca ext. nach abwärts erstreckt. Der andere Stamm geht zu einer viel kleineren Drüse (H_1), die wenig unter ihr auch auf der V. iliaca ext. ruht. Beide Drüsen stehen mit einer dritten (H_3) in Communication, die dicht unter H_1 auf der V. iliaca ext. liegt.

Rechts verlaufen vom Collum zwei Lymphstämme nach aussen über die A. hypogastrica. Der obere Stamm verläuft zu der grössten Drüse (H_1), die zwischen A. hypogastrica und A. iliaca ext. mit ihrem lateralen Theil etwa dem mittleren Drittel der V. iliaca ext. aufliegt; mit ihrer medialen Seite berührt sie die A. hypogastrica. Der untere Stamm verläuft zu einer kleineren Drüse (H_2), die dicht über ihr auf der V. iliaca ext. sich befindet. Von beiden Drüsen gehen Vasa efferentia zu einer kleinen Drüse am Aussenrande der A. iliaca ext. (J_1). Diese sendet ihr abführendes Gefäss nach oben zu einer Drüse (L_1), die lateral am unteren Ende der A. iliaca comm. liegt. Letztere steht auch in directer Verbindung mit H_2.

Fall 18.

Neugeborenes weibliches Kind.

Links nimmt ein dicker Stamm vom Collum aus seine Hauptrichtung nach einer Drüse (J_1), die am Aussenrande der A. iliaca ext. gelegen ist und theilweise von ihm überdeckt wird. Sie liegt in der Höhe der Theilungsstelle. Sogleich am Anfang giebt der Hauptstamm

Fig. 18.

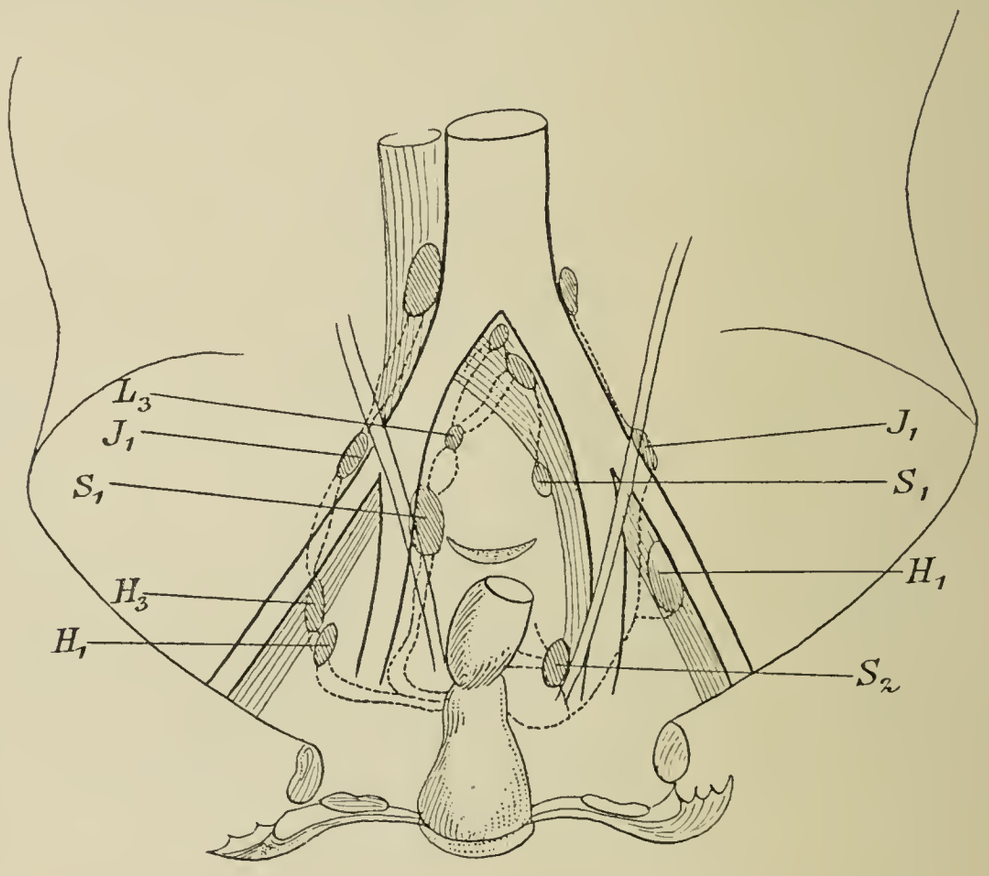

einen Seitenast ab an eine mittelgrosse Drüse (S_2), die an der Innenseite der V. hypogastrica, aber weit unterhalb der Theilungsstelle der A. iliaca comm., sich befindet. Weiterhin giebt er nach seinem Verlauf über die Vasa iliaca int. einen Ast an eine grosse Drüse (H_1) ab, die auf der V. iliaca ext., etwa entsprechend der Mitte des Gefässes, gelegen ist.

Rechts gehen drei Stämme von der Cervix ab. Der mittlere theilt sich in zwei Zweige. Von diesen verläuft der eine zusammen mit einem Stamm nach aussen über die A. umbilicalis zu einer mittelgrossen Drüse (H_1), die medial von der V. iliaca ext., in der Höhe des unteren Theils ihres mittleren Drittels, gelegen ist. Diese sendet zwei kurze Vasa efferentia zu einer grösseren Drüse (H_3), die dicht über ihr auf der V. iliaca ext. liegt. Sie steht mit einer Drüse (J_1) in Verbindung, welche sich am lateralen Rande des Anfangstheils der A. iliaca ext. findet. Letztere sendet ihre abführenden Gefässe zu einer auf der V. cava inf. gelegenen Lumbaldrüse.

Der andere Zweig des mittleren, vom Collum ausgehenden Stammes verläuft mit dem dritten Stamm nach hinten, steigt an der Hinterwand des Beckens empor zu einer grossen Drüse (S_1), die am Innenrande der A. hypogastrica etwas unterhalb der Theilungsstelle der A. iliaca comm. liegt. Diese sendet zwei Aeste zu einer über ihr, medial von der A. iliaca comm. befindlichen Drüse (L_3) und von letzterer gehen abführende Gefässe zu zwei Drüsen, die auf der linken V. iliaca comm. am medialen Rande der A. iliaca comm. gelegen sind. Die untere von beiden steht durch ein Gefäss in Communication mit einer links am medialen Rande der V. iliaca comm. in der Höhe der Theilungsstelle gelegenen Drüse (S_1). Sie hat keine Verbindung mit S_2.

Fall 19.

Neugeborenes weibliches Kind.

Links ist auf dem Collum ein zierliches, reichverästeltes Gefässnetz unter der Serosa sichtbar. Vom Collum ziehen zwei Stämme über A. um-

Fig. 19.

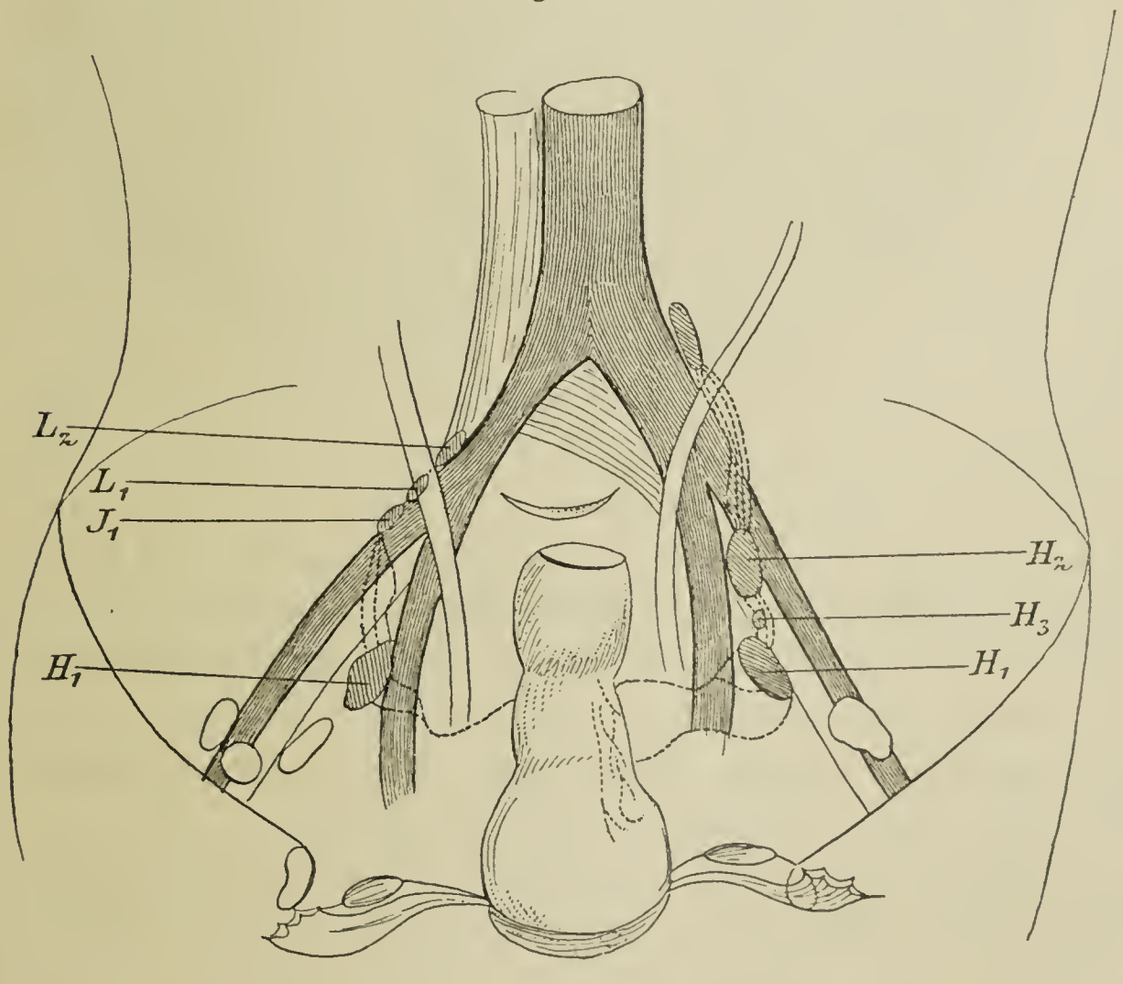

bilicalis und hypogastrica zu einer grossen Drüse (H_1), die am medialen Rande der V. iliaca ext. zwischen ihr und der A. hypogastrica, etwa der Mitte der Vene entsprechend, gelegen ist. Sie endet ihre drei Vasa

efferentia nach oben zu einer ebenso grossen Drüse (H_2), die sich im Theilungswinkel der A. iliaca communis auf der V. iliaca ext. findet. In den Verlauf der beide Drüsen verbindenden Gefässe ist eine ganz kleine Drüse (H_3) eingeschaltet. Die obere Drüse H_2 schickt ihre abführenden Gefässe über die A. iliaca ext. nach oben zu einer Drüse, die der A. iliaca comm. im Niveau der Aorta angelagert ist.

Rechts zieht der vom Collum entspringende Stamm nach aussen über die A. hypogastrica, um mit seinen beiden Aesten in einer grossen Drüse (H_1) zu verschwinden. Sie liegt an der A. hypogastrica, zwischen ihr und der V. iliaca ext., und entspricht in ihrer Lage etwa dem zweiten Viertel der Vene. Drei Vasa efferentia ziehen über A. und V. iliaca ext. zu einer Kette von drei Drüsen (J_1, L_1, L_2), die sich am lateralen Rande der A. iliaca ext. und A. iliaca comm. befinden.

Resultate meiner Untersuchungen (cf. Fig. 20).

Die Drüse (H_1), welche am häufigsten (27 Fälle = 84 %), theils allein, theils mit anderen Drüsen direct die Lymphbahnen des Collum aufnimmt, zeigt folgendes Verhalten: Sie liegt an der äusseren Wand des kleinen Beckens unterhalb der Lin. innominata zwischen V. iliaca ext. und N. obturatorius näher seinem lateralen Rande zuweilen auf dem Nerven, seltener nach innen von ihm, meist etwas über der Mitte der Länge der V. iliaca ext., seltener etwas unterhalb von ihr. In wenigen Fällen ist sie etwas nach aussen auf die V. iliaca ext. oder etwas nach innen an den lateralen Rand der A. hypogastrica gerückt. In einem Fall weicht sie stärker ab, indem sie auf der A. hypogastrica liegt. Die Lage der Drüse entspricht oft einem Punkt, den man folgendermassen bestimmt: Man denkt sich eine gerade Linie von der Mitte des Promontoriums zur Durchtrittsstelle der A. iliaca ext. unter dem Lig. Poupartii gezogen und projicirt den Mittelpunkt derselben auf die Lin. innominata. Etwas unterhalb von dieser Stelle liegt oft die Drüse, event. liegt sie etwas mehr nach vorn oder nach hinten von ihr.

In den wenigen Fällen, wo diese Drüse nicht vorhanden ist, wird sie durch eine andere (H_2) ersetzt, die an ihrer Stelle direct die Lymphe vom Collum aufnimmt (4 Fälle = 12 %). Dieselbe ist aber oft auch gleichzeitig mit ihr vorhanden und erhält dann entweder auch einen directen Stamm vom Collum (12 Fälle = 37 %) oder steht mit ihr durch ein Vas afferens in Connex. Sie ist meist

etwas grösser als die vorige und liegt im Winkel zwischen A. iliaca ext. und hypogastrica, gewöhnlich etwas unterhalb der Spitze des Winkels, hart an der Linea innominata, und bedeckt meist das oberste Ende der V. iliaca ext.; in nur wenigen Fällen ist sie etwas nach innen unten an den medialen Rand der Vene gerückt.

Fig. 20.

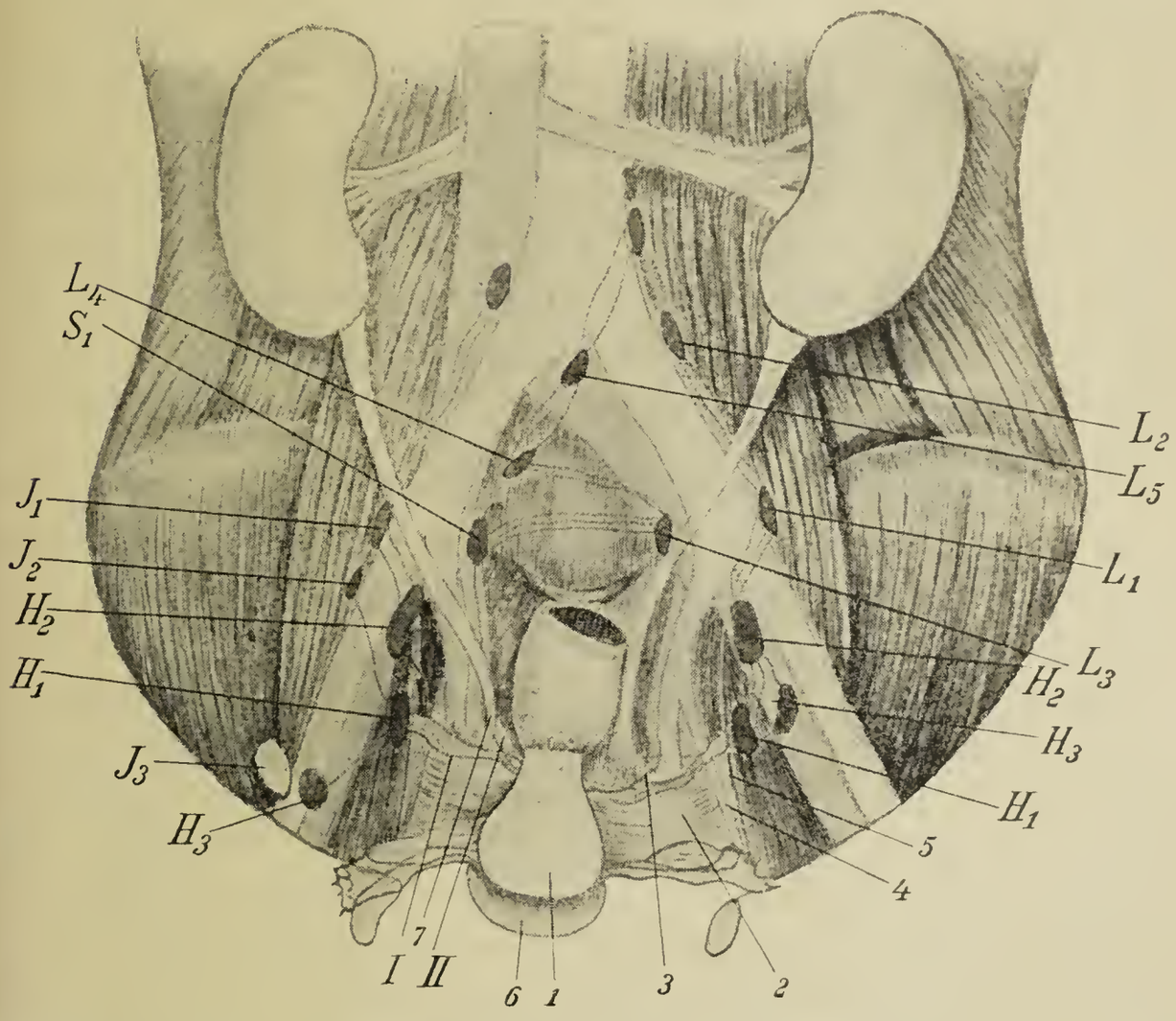

1 Uterus stark nach vorn gezogen. 2 Lig. latum. 3 A. uterina. 4 A. obturatoria. 5 Nervus obturatorius. 6 Blase. 7 Ureter. — I Vasa lymphatica des Collum uteri, zu den Glandulae hypogastricae; H_1, H_2 (H_3) verlaufend im Lig. latum. II Vasa lymphatica des Collum uteri, in den Ligg. sacro-uterines zu den Gl. sacrales S_1 (L_3) ziehend. J_1, J_2, J_3 Gl. iliacae externae mit den Gl. hypogastricae communicirend. L_1—L_5 Gl. lumbales inf.

In 15 Fällen (47 %) findet sich noch eine dritte Drüse (H_3), die mit den beiden anderen, insbesondere mit H_1, durch ein Gefäss in Verbindung steht. Sie liegt gewöhnlich in gleicher Höhe wie H_1, nach aussen von ihr meist auf der V. iliaca ext.; zuweilen liegt sie etwas der vorderen Bauchwand genähert.

Diese 1—3 Glandulae hypogastricae bilden also constant die erste Lymphdrüsenstation des Collum uteri.

Ausserdem findet sich in 13 Fällen (40 %) eine zu einer an-

deren Gruppe gehörige Drüse (S_1), die auch in directer Verbindung mit dem Collum uteri steht. Sie liegt an der Hinterwand des Beckens am Innenrande oder auf der V. hypogastrica, etwa in der Höhe der Bifurcation. Sie entspricht in ihrer Lage oft dem Promontorium, event. findet sie sich wenig ober- oder unterhalb seines Niveaus. In einem Fall liegt sie ganz tief im Becken an der Innenseite der V. hypogastrica. In wenigen Fällen liegt eine zweite Drüse direct über ihr und bezieht durch ein Vas afferens die Lymphe von ihr. Diese Glandulae sacrales stehen nur in 2 Fällen mit den Glandulae hypogastricae in Verbindung.

Gewöhnlich liegt nach innen und oben von der erwähnten Drüse (S_1) eine andere (L_4) zu den Glandulae lumbales infer. gehörige Drüse, der die Sacraldrüse S_1 Vasa efferentia zusendet. Sie schickt ihr V. efferens zu einer Drüse, die analog wie S_1 auf der anderen Seite gelegen ist und von der symmetrisch auf der anderen Seite gelegenen Drüse auch Vasa afferentia empfängt.

In 2 Fällen (6 %) beobachtete ich am lateralen Rande der A. iliaca ext. im Niveau der Bifurcation eine zu den Glandulae iliacae ext. gehörige Drüse, die mit dem Collum in directer Verbindung steht.

Aus den Glandulae hypogastricae setzt sich der Lymphstrom über die Vasa iliaca ext. zu einigen Drüsen fort, die am Aussenrande der A. iliaca ext. und comm. liegen. Es sind gewöhnlich 2—3, von denen die eine in der Höhe der Theilungsstelle der A. iliaca comm. sich befindet (J_1), die beiden anderen zur Seite der A. iliaca comm. (L_1, L_2). Zuweilen liegen einige oder mehrere noch am Aussenrande der A. iliaca ext. unterhalb der Bifurcation (J_1, J_2). Sie schicken ihre Vasa efferentia zu den oberen Lumbaldrüsen zur Seite der Aorta, in die auch die Lymphgefässe der Glandulae lumbales inf. gehen, welche zwischen den beiden A. iliacae comm. liegen. Hier vereinigen sich nun die Lymphwege des Collum und des Corpus.

Seltener hat sich retrograd, durch Gefässverbindung mit den Gl. hypogastricae, eine zu den Gl. iliacae ext. gehörige Drüse (J_3), gefüllt, die wenig hinter der vorderen Bauchwand liegt.

Nach diesen Resultaten gestaltet sich das Lymphgefässsystem des Collum folgendermassen:

Vom Collum entspringen 2—4 Lymphstämme. Von ihnen verlaufen 2—3 Stämme (I) mit der A. uterina im unteren Theil des

Lig. latum über den Anfangstheil des Ureter nach aussen. Sie überschreiten die Vasa hypogastrica, A. und N. obturatorius, um in den 2—3 beschriebenen Glandulae hypogastricae (H_1—H_3) zu verschwinden. Ihre Vasa efferentia setzen sich über die Vasa iliaca ext. zu den Gl. iliacae ext. (J_1, J_2) und zu den Gl. lumbales infer. am lateralen Rande der A. iliaca comm. fort.

Ausserdem ziehen häufig noch 1—2 Stämme (II), die vom Collum ihren Ursprung nehmen, im Ligament seitlich, biegen bald nach hinten um und steigen, im Lig. sacro-uterinum verlaufend, an der hinteren Beckenwand empor zu einer oder zwei Sacraldrüsen, die in der Höhe der Bifurcation liegen. Letztere senden ihre Vasa efferentia einerseits zu einer symmetrisch auf der anderen Seite gelegenen Sacraldrüse, andererseits nach oben innen zu 1—2 Gl. lumbales inf. (L_4). Diese treten ebenso wie die am lateralen Rande der A. iliaca comm. befindlichen unteren Lumbaldrüsen mit den oberen Lumbaldrüsen in Verbindung, wo sich die Lymphe des Collum und Corpus vereinigt.

Aus meinen Untersuchungen geht also hervor, dass sowohl die Glandulae hypogastricae als auch die Glandulae sacrales later. die erste Drüsenstation des Collum bilden. Somit würden Poirier's und Sappey's Angaben, zusammengefasst nach meinen Untersuchungen, erst den eigentlichen Sachverhalt wiedergeben. — Was die Lage der Glandulae hypogastricae betrifft, so stimme ich bezüglich der beiden unteren Drüsen nicht mit Poirier überein; nach meinen Untersuchungen liegen sie im Allgemeinen etwas mehr lateral, als er es beschreibt. — Am meisten stimmen dagegen meine Befunde mit Cruveilhier überein, insofern er die Gl. hypogastricae und sacrales als zur Cervix gehörig auffasst, eine Anschauung, die er von pathologischen Fällen gewonnen hat.

Andererseits kann ich ebensowenig wie Sappey und Poirier der Behauptung Cruveilhier's beistimmen, dass eine zum Uterus gehörige Drüse sich am Foramen int. canalis obturatorii befinden soll. Ich habe daselbst nie eine Drüse gefunden. Doch erklärte mir ein Befund bei einer Leiche, die ich zu operativen Versuchen verwerthete, die Behauptung Cruveilhier's. In fast allen Regionen des Körpers waren die Drüsen infolge tuberculöser Erkrankung zu starken Knollen verwandelt. Als ich die Drüse (H_1) aufsuchte, die am häufigsten direct die Lymphstämme des Collum aufnimmt, fand ich sie zu einer etwa zwei Finger dicken Tumormasse angeschwollen,

die bis an die innere Mündung des Canalis obturat. reichte; aller Wahrscheinlichkeit nach war sie noch mit einer oder zwei anderen Drüsen verschmolzen. Es ist anzunehmen, dass Cruveilhier auf Grund ähnlicher Befunde seine Behauptung aufgestellt hat.

Ebenso wenig wie Fioupe, Sappey, Poirier konnte ich die von Lucas-Championnière angegebene Drüse im Lig. latum auffinden.

Operative Frage.

Nachdem wir nun einen genauen Einblick in die Lage des zum Collum uteri zugehörigen Lymphapparates gewonnen haben, fragt es sich, ob die anatomischen Verhältnisse auch eine radicale Exstirpation, wie wir sie beim Collumcarcinom auf Grund von pathologisch-klinischen Thatsachen fordern müssen, zulassen.

Die Entfernung der primären Lymphbahnen ist ohne Weiteres möglich, denn sie deckt sich im Wesentlichen mit der Exstirpation der gesammten Ligg. lata und sacro-uterina.

Auch die Lage der zugehörigen primären Drüsen verbietet nicht eine Entfernung derselben. Die Glandulae hypogastricae sind ohne Weiteres zugänglich, nur könnte die Nähe der grossen Vasa iliaca bedenklich erscheinen. Bei vorsichtigem stumpfem Vorgehen ist keine Gefahr vorhanden, die Gefässe zu lädiren, so lange noch keine starken Verwachsungen bestehen. Auch die oberste der Gland. iliacae ext. resp. die unterste der Gl. lumb. inf. im Niveau der Theilungsstelle der A. iliaca comm. bietet in ihrer Position keine Schwierigkeiten für die Entfernung. Da die mit dem Collum in Verbindung stehenden Gland. sacrales meist dicht an oder auf der V. iliaca comm. liegen, so ist bei ihrer Entfernung das Mesorectum kaum gefährdet. Ries weist darauf hin, dass selbst eine Unterminirung des Rectums auch in ziemlich grosser Ausdehnung keine Gefahren birgt. Er erinnert dabei an die Erfahrungen an intraligamentär entwickelten Ovarialtumoren: „Bei intraligamentär entwickelten Ovarialtumoren findet man oft, dass sie in das Mesenterium der Flexur hineingewachsen sind, und man ist bei der Ausschälung derselben genöthigt, Flexur und Rectum weithin vom Peritoneum abzutrennen, ohne dass daraus eine Gefahr für den Darm entstünde.“

Auch die weitgehende Ablösung des Peritoneum, wie sie für die Entfernung der Drüsen nöthig ist, setzt dasselbe nach den Ver-

suchen von Ries nicht der Gefahr der Nekrose aus. Er trug bei Hunden Peritoneallappen von der Ausdehnung der halben vorderen Bauchwand ab und transplantirte sie von einer Seite auf die andere, ferner deckte er eine Incisionswunde in der Blase und den Amputationsstumpf eines Uterushorns mit solchen vollständig abgetrennten Peritoneallappen, und sämmtliche Operirte sind geheilt.

Der Ureter verträgt die Blosslegung ohne Störung.

Uebrigens ist die Möglichkeit einer Exstirpation der Glandulae hypogastricae nicht mehr anzuzweifeln. Freund hat schon im Jahre 1881 bei einer Totalexstirpation per laparotomiam mehrere bedeutend vergrösserte intraabdominale Lymphdrüsen (Gland. iliacae) ohne grosse Schwierigkeit entfernt (siehe Funke). Ferner berichtet Clark von einer grösseren Anzahl von Fällen und Küstner von zwei Operationen, bei denen die hypogastrischen Drüsen ohne üble Folgen beseitigt wurden[1]).

Trotz der vorgeschlagenen Verbesserungen der vaginalen Hysterektomie, die alle ein radicaleres Vorgehen bezwecken (Schuchardt, Mackenrodt, Flaischlen etc.), ist keine im Stande, das Operationsfeld so freizulegen, dass eine Manipulation zwischen und an den Iliacalgefässen möglich ist. Aehnliches gilt von der sacralen Methode. So bleibt nur noch ein Weg übrig, nämlich per laparotomiam. Wie bekannt, war dies auch die erste Methode der Totalexstirpation des carcinomatösen Uterus, und die Begeisterung, die ihre Veröffentlichung allgemein erzeugte, kehrte sich bald in die entgegengesetzte Stimmung um. Eine Zeit lang war sie wegen der erschreckend hohen Mortalität ganz verlassen. Jetzt hat die sogen. Freund'sche Operation für die meisten Operateure nur ihre ganz engen Indicationen, die wesentlich dann einsetzen, wenn der carcinomatöse Uterus aus irgend welchen Gründen nicht oder schwer per vaginam zu exstirpiren ist. Doch erheben sich neuerdings wieder Stimmen, die für die Freund'sche Operation plaidiren.

So führte Veit, freilich nur bei vorgeschrittenen „inoperablen" Fällen von Uteruskrebs, zunächst die Freund'sche Operation aus,

---

[1]) Nach Abschluss der Arbeit finde ich noch eine vor Kurzem erschienene Publication von Ries, worin er über 2 Fälle berichtet, bei denen er die nicht vergrösserten Drüsen entfernt hat. In dem einschlägigen Fall — der andere war ein Corpuscarcinom — fand er bei der mikroskopischen Untersuchung in den exstirpirten Lymphdrüsen Krebszapfen, während sie makroskopisch noch völlig normal aussahen.

und zum Schluss umschnitt er die Portio von der Vagina aus. Dadurch vermied er die Hauptgefahr der Freund'schen Operation, dass er während seiner Manipulationen in der Bauchhöhle nicht mit dem infectiösen Krebsmaterial in Berührung kam. Auf diese Weise operirte er 4mal mit primärem Erfolg.

Freund hat in den letzten Jahren, nach der Mittheilung von Funke, bei 15 Carcinomfällen die Totalexstirpation per laparotomiam ausgeführt. Mit 3 Todesfällen stellte sich die Mortalität auf 20 %.

Küstner berichtet über 16 Fälle von abdominaler Totalexstirpation bei Uteruscarcinom; immer ging er zunächst von der Vagina aus vor. Die Mortalität betrug 25 %, und zwar starben zwei Frauen an Sepsis, zwei an Pneumonie.

Neuerdings finde ich 10 Laparotomien von Clark angegeben, die er mit Kelly bei Collumcarcinom ausgeführt hat, ohne dass ein einziger Fall an den directen Folgen der Operation gestorben ist, und dennoch gingen sie radicaler vor als je Jemand zuvor. Indem ich auf diese Angaben stosse, finde ich schon am Lebenden eine Methode ausgeführt, die zum grossen Theil den Principien entspricht, welche ich oben vertreten habe.

Fast zu gleicher Zeit veröffentlichte Rumpf ein ähnliches Verfahren, nach dem er einen Uterus mit Cervixcarcinom exstirpirt hat. — Die blosse Enucleation der Drüsen im Anschluss an die Freund'sche Operation resp. eine der anderen Methoden mit nachträglicher Laparotomie hat Ries als unbedingtes Postulat für jeden Fall von Carcinoma colli uteri aufgestellt, der noch operirt wird.

Clark geht folgendermassen vor:

Vor Beginn der Narkose werden unter localer Anästhesie Bougies in beide Ureteren eingeführt. Nun beginnt die Narkose. In Beckenhochlagerung wird ein genügend langer Bauchschnitt gemacht. Zuerst unterbindet er den obersten Theil des Lig. latum mit der A. ovarica und durchschneidet ihn dicht an der Beckenwand. Das vesico-uterine Peritoneum wird ringsum bis zur entgegengesetzten Seite durchtrennt. Nun dehnt er das intraligamentäre Gewebe aus einander und präparirt die A. uterina bis über ihre vaginalen Zweige hinaus in einer Entfernung von $2\frac{1}{2}$ cm vom Uterus heraus und ligirt sie. Der Ureter wird im Grunde des Lig. latum freigelegt und nach aussen gezogen. Der Rest des Lig. latum wird nahe den Iliacalgefässen unterbunden und von seinem

Beckenansatz abgetragen. Die Präparation wird bis unter das carcinomatöse Gebiet ausgedehnt, auch wenn die Cervix allein ergriffen zu sein scheint. Nachdem er auf der anderen Seite ebenso vorgegangen ist, spannt er unter starkem Zug am Uterus die Vagina und durchsticht sie wenigstens 2 cm unterhalb der erkrankten Partie an einer Stelle, die ihm ein Assistent von der Vagina aus markirt. So durchsticht und unterbindet er die Vagina im ganzen Umkreise, während er gleichzeitig den Ureter aufwärts gegen die Blase drängt, um ihn vor dem Mitfassen in eine Ligatur zu behüten. Zum Schluss besichtigt er die Gegend der Bifurcation der Iliacalgefässe und, werden Drüsen gefühlt, so werden sie mitentfernt. Diese Operation beansprucht einen Zeitraum von 2½ Stunden.

Von seinen 10 in dieser Weise operirten Fällen hat er keinen an den directen Folgen der Operation verloren. Den guten primären Erfolg hat er wohl namentlich dem Umstande zu verdanken, dass er während des ganzen Verlaufs der Operation mit dem primären Heerd nicht in Berührung kommt und so die Sepsis, die Hauptursache für die grosse Mortalität der Freund'schen Operation, vermeidet.

Doch hat diese wohl durchdachte Methode noch ihre offenbaren Mängel. Durchaus als Vorbild muss uns die Operation bei Mammakrebs vorschweben, die Entfernung des primären Heerdes in ununterbrochenem Zusammenhang mit den Lymphdrüsen. Plicque sagt ganz richtig: „Le contenu des vaisseaux ainsi divisés, contenu qui renfermera le plus souvent des éléments néoplasiques, ne peut-il pas dans les tractions exercées refluer sur la plaie?“ Demgemäss ist die Abtrennung der Ligg. lata von ihrer Insertion an der Beckenwand, wie er sie vornimmt, zu verwerfen; sie durchtrennt den Zusammenhang der Lymphbahn.

Unzweckmässig ist augenscheinlich auch das lange Herauspräpariren der A. uterina aus dem Ligament. Gerade mit ihr verlaufen die Lymphstämme, die zu den Glandulae hypogastricae verlaufen. Mit absoluter Sicherheit kann man sagen, dass sie bei dem Herauspräpariren der A. uterina angerissen werden. Dass sich in ihnen Krebselemente befinden, ist schon genugsam erwähnt worden, und so liegt bei dieser Manipulation die grosse Gefahr einer Verimpfung der Krebselemente in die Gewebe vor.

Es ist also durchaus geboten, in anderer Weise vorzugehen. Da man hier nicht wie bei dem Mammakrebs mit der Exstirpation

des erkrankten Organs beginnen kann, ohne die Continuität der Lymphbahnen zu unterbrechen, so muss man bei der Operation von den Lymphdrüsen ausgehen. Doch haben wir noch eine Möglichkeit, anders zu verfahren, ohne dass wir uns der Gefahr einer Disseminirung der Krebselemente aussetzen, indem wir die Ligg. lata nicht mit dem Messer, sondern mit dem Thermokauter seitlich bis zur A. uterina herab durchtrennen können. So vermeiden wir eine Eröffnung der Lymphgefässlumina, und etwaige Keime an der Trennungsstelle werden wohl durch die Glühhitze vernichtet. Dann könnte die Entfernung des Uterus und der Drüsen getrennt vorgenommen werden.

Bevor wir auf weitere Vorschläge eingehen, müssen wir erst die Frage erörtern, welche Drüsen wir zu entfernen haben. Unbedingt ist die Auslösung der Glandulae hypogastricae und sacrales erforderlich (cf. Fig. 20), und zwar die als H_1, H_2, H_3 und S_1 resp. L_3 bezeichneten. Empfehlen wird es sich wohl, auch die oberste der Glandulae iliacae ext. (J_1) mit wegzunehmen, die wir in 2 Fällen in directem Gefässzusammenhang mit dem Collum uteri gefunden haben. — Sind die Drüsen der ersten Station schon nachweislich stärker ergriffen und ist eine Entfernung derselben aus ihrem Lager noch möglich, so wird es wohl nothwendig sein, die ersten Drüsen der nächsten Gruppen zu entfernen, die noch für eine Auslösung zugänglich sind; das wären die untersten Gl. lumbales inf. (L_1, L_4) und die Gl. iliacae ext. (J_1, J_2, J_3).

Auf Grund der entwickelten Principien habe ich mir eine Operationsmethode zurechtgelegt, welche sich etwa folgendermassen gestalten könnte.

Nach Einführung von Bougies in die Ureteren wird das Abdomen eröffnet. Im oberen Theil des Lig. latum werden die Vasa spermatica möglichst weit nach aussen unterbunden und durchtrennt. Dann führen wir, entsprechend dem Verlauf des Ureter, an der Hinterwand des kleinen Beckens bis über die A. iliaca comm. ganz oberflächlich dicht unter dem Peritoneum eine Hohlsonde ein und spalten auf ihr das Peritoneum in dieser ganzen Ausdehnung. Von dieser Spaltungslinie aus führen wir einen bogenförmigen oberflächlichen Schnitt nach vorn und nach hinten, der das cervicouterine Peritoneum und das Peritoneum des Douglas, aber nicht das darunter befindliche Bindegewebe, spaltet. Sodann präpariren wir von dem zuerst, dem Verlauf des Ureter entsprechenden, an-

gelegten Schnitt aus vorsichtig das eine peritonale Blatt nach vorn, das andere nach hinten von seiner Unterfläche ab. Sodann wird die Drüse lateral von der A. iliaca ext. im Niveau der Theilungsstelle der A. iliaca comm. (J_1) entfernt und das gesammte Fett- und Bindgewebe aus dem Dreieck, das von der A. iliaca ext., interna und Os pubis gebildet wird, von der Spitze des oberen Winkels angefangen, ausgeräumt. Da sich die für uns in Betracht kommenden Glandulae hypogastricae namentlich in der lateralen Hälfte des Dreiecks halten, so ist es besonders wichtig, die Entfernung des Gewebes namentlich auf und am Innenrande der V. iliaca ext. auszuführen, bis man auf den lateralen Rand des N. obturatorius stösst. Diese stumpfe Auslösung setzt man continuirlich über die Vasa hypogastrica fort und schlägt Drüsen und Lymphstämme, die, in Fett und Bindegewebe eingehüllt, mit dem Gewebe des Lig. latum zusammenhängen, nach innen gegen den Uterus hinüber. So gelangt man ungehindert an der Seitenwand des Beckens am Innenrande der A. hypogastrica in die Tiefe bis zur Abgangsstelle der A. uterina. Sie wird ebenso wie die daneben liegende Vene ligirt und durchschnitten. (Sollte sie nicht deutlich sein, so wird es sich empfehlen, das Lig. latum an der Seite des Uterus mit einer langen Klammer abzuklemmen, damit sie durch die Stauung stärker hervortritt.) Nun löst man völlig das Ligament von der seitlichen Beckenwand bis auf den Beckenboden ab, immer unter Beobachtung des Ureters, den man freilegt und nach aussen zieht. Jetzt schreitet man zur Ausräumung der 1—2 Glandulae sacrales aus ihrem Lager am medialen Rande und auf der V. hypogastrica im Niveau der Bifurcation der A. iliaca comm. und setzt die Auslösung des Fett- und Bindegewebes continuirlich am Kreuzbein nach abwärts fort bis etwa in die Höhe der Portio. Dann dringt man, entsprechend dem bogenförmig durch das Peritoneum des Douglas geführten Schnitt, in das Bindegewebe zwischen Uterus und Rectum ein und trennt beide Organe von einander. Die Blase zieht man nach vorn, den Ureter nach aussen und trennt sie von Collum und Vagina ab. Nachdem man auf der anderen Seite in gleicher Weise vorgegangen ist, hängt der Uterus nur noch an der Vagina. In dieselbe führt man einen Scheidenindicator ein, auf dem man sie ringförmig mit dem Pacquelin einige Centimeter unterhalb ihres Ansatzes am Uterus durchtrennt. Vereinigung des vesicalen und rectalen Peritoneums.

Die vorbereitende Auslöffelung und Verschorfung des Carcinomheerdes kann man einen oder mehrere Tage vorher vornehmen; denn selbst wenn Keime durch diese Manipulation in die Gewebsspalten hineingetrieben und während der bis zur Operation verstreichenden Zeit in die Lymphbahnen fortgeschafft werden, hat dieser Umstand nichts zu bedeuten, da ja sämmtliche Lymphbahnen mit ihrem Inhalt hier beseitigt werden [1]).

Dieses Verfahren habe ich nun an drei Leichen ausprobirt und mich dabei von der verhältnissmässig leichten Ausführbarkeit überzeugt. Allein in einem Fall mit sehr tiefem und engem Becken war es etwas erschwert. Nur ein Versuch am Lebenden könnte den Beweis erbringen, dass diese Methode auch praktisch verwendbar ist. Ich hoffe allerdings, dass dieselbe keine weiteren Schwierig-

Fig. 21.

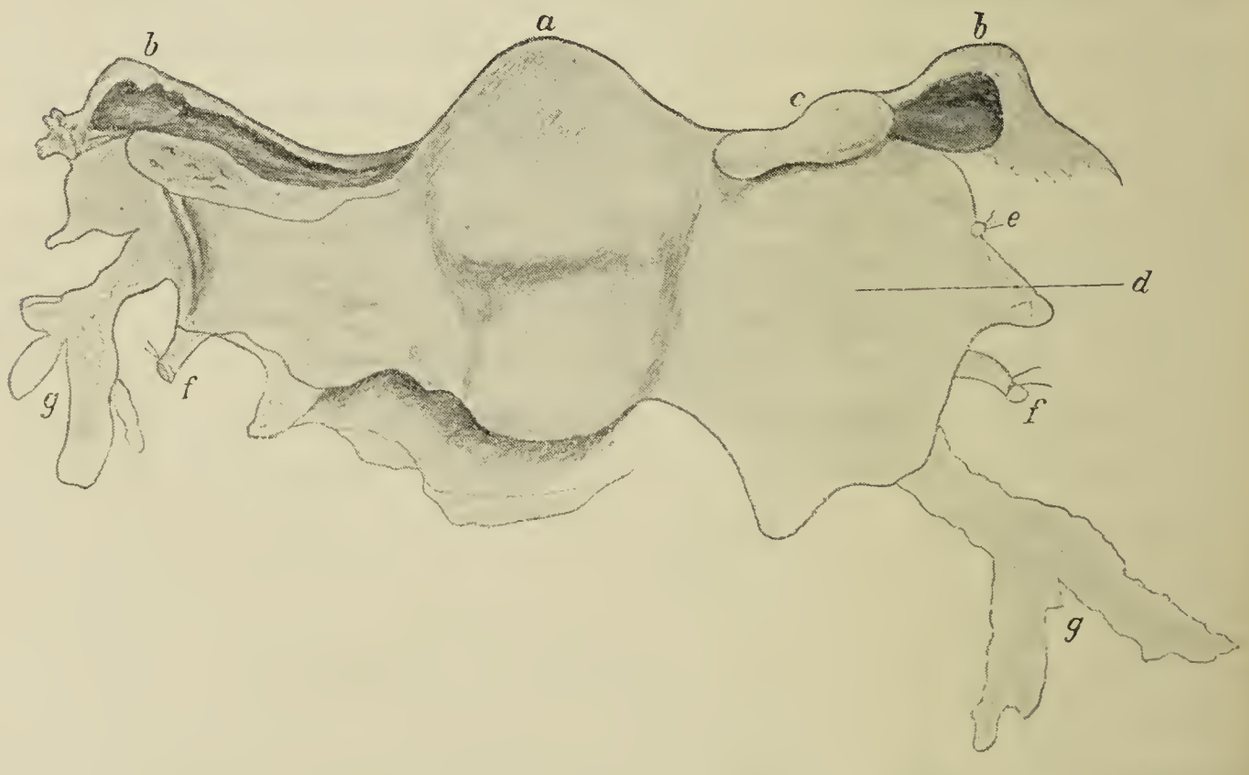

Uterus und Adnexe von einer Leiche nach der beschriebenen Operationsmethode gewonnen). a Uterus. b Tuben. c Ovarium. d Lig. latum. e Vasa spermatica. f Vasa uterina. g Fett und Bindegewebsstränge mitsammt den Drüsen und den in sie mündenden Lymphgefässen.

keiten hat; vielleicht wird dieselbe auch etwas kürzer sein als die von Clark, da sie uns das zeitraubende Herauspräpariren der A. uterina aus dem Lig. latum erspart.

Die Präparate, die ich nach diesem Verfahren gewonnen,

[1]) Gegen diese präparatorische Massnahme spräche höchstens das Bedenken, dass man im Anschluss an sie zuweilen parametrane Exsudate erlebt hat.

stellen den Uterus mit seinen Adnexen und dem ganzen Lig. latum dar. Sein Gewebe setzt sich am unteren Theil in Fett und Bindegewebsmassen fort, welche die Drüsen mit den in sie mündenden Lymphgefässen enthalten (cf. Fig. 21).

Wie schon erwähnt, hat Clark von seinen 10 Fällen keinen an den directen Folgen der Operation verloren. Doch selbst wenn die Mortalität der angegebenen Operation eine grössere wäre als sie die heute üblichen Methoden aufzuweisen haben, so würde dieser Nachtheil doch durch die weitaus besseren Chancen bezüglich der Dauerheilung ganz in den Hintergrund gedrängt werden. Andererseits wird es auch möglich sein, die Operabilitätsgrenze weiter hinauszustecken. Fälle mit leichter carcinomatöser Infiltration des Parametriums, die den Ureter noch nicht erreicht hat, können nach diesem Verfahren noch radical geheilt werden, während sie nach dem Stande unserer heutigen Therapie dem sicheren Carcinomtode mit all seinen Qualen verfallen sind.

Fälle mit stärkerer Infiltration des Parametriums, Umwachsung des Ureter, starker Verwachsung mit der Beckenwand, Betheiligung von Blase und Mastdarm sind wohl auch von dieser Methode als inoperabel auszuschliessen.

Anhang.

Bei der Conservirung der Injectionspräparate verfuhr ich wesentlich nach zwei Methoden. Die eine wendet Grawitz für seine Sammlungspräparate an. Er empfiehlt die Aufbewahrung in einer Salzlösung folgender Zusammensetzung:

Natr. chlorat.	150,0
Kal. nitr.	20,0
Ac. boric.	10,0—20,0
Aq. dest.	1000,0

Die Borsäure wird zweckmässig erst in heissem Wasser gelöst und der Lake zugesetzt. Die Flüssigkeit ist wasserklar. Sie wird mehrere Male gewechselt, da sie sich zuerst blutig tingiert; dann wird die Oberfläche mit einer dünnen Schicht Terpentinöl (Grawitz giebt Chloroformwasser an) überzogen und das Gefäss verschlossen. In zwei Dissertationen hat er sie vom bacteriologischen Standpunkt durch Boshamer und bezüglich ihrer Einwirkung auf die Gewebe von Zühlke untersuchen lassen. Boshamer fand, dass durch die Lake die Erreger der Fäulniss abgetödtet werden, jedoch die Organe selbst fäulnissfähig bleiben.

Nach Zühlke hält sich besonders gut die rothe Farbe der Muskeln, die gelbe des Fettes, ferner das Bindegewebe. Neu soll ein in den Geweben diffus vertheiltes Pigment auftreten, das äusserst widerstandsfähig gegen Reagentien sei.

Mit dieser Lake erzielte ich gute Resultate, indem im Verlauf von 12 Monaten die Eigenfarbe der Gewebe, sowie das Blau der Injectionsmasse schön erhalten blieb, so dass sich die injicirten Lymphgefässe und Drüsen noch deutlich von der Umgebung abhoben.

Aehnlich gute Resultate lieferte eine zweite Methode, bei der die normale Transparenz der Gewebe noch erhöht wurde. Sie bestand darin, dass die Präparate 12—24 Stunden in 4%igem Formalin fixirt wurden. Dann wurden sie für 6—48 Stunden in 80%igem Alkohol umgelegt, wonach die ursprüngliche Farbe der Gewebe wiederkehrte. Endgültige Aufbewahrung in einer Mischung von

Aq. dest.
Glycerin $\overline{aa}$
Kal. acet. 30 Th.

Das von Kaiserling empfohlene Verfahren konnte ich nicht anwenden, da die zur Fixirung bestimmte Lösung sich bei der Grösse der Objecte als zu kostspielig erwies. Statt dessen ging ich nach der obigen combinirten Methode vor.

Die Aufbewahrung meiner Präparate von kindlichen Becken erfolgte in cylindrischen Gefässen aus Glas, die an möglichst dunklen Orten aufgestellt und mit dunklen Tüchern zum Schutz gegen das Sonnenlicht überdeckt wurden. Die von den erwachsenen weiblichen Leichen gewonnenen Becken fanden ihre Aufnahme in grossen thönernen Gefässen von der Form eines abgestumpften Kegels, mit einem Inhalt von etwa 15,000 ccm. Zur Erreichung eines möglichst dichten Verschlusses wurden die Ränder der Gefässe mit Filtrirpapier ausgepolstert und der Deckel mit Gewichten belastet.

Zum Schluss ist es mir eine angenehme Pflicht, Herrn Medicinalrath Küstner für die Anregung zu dieser Arbeit, sowie für das Interesse, das er an derselben genommen, ferner Herrn Geheimrath Hasse für die freundliche Ueberlassung des Materiales meinen verbindlichsten Dank auszusprechen. Auch Herrn Dr. H. Stahr danke ich bestens für seine liebenswürdigen Rathschläge.

Quellenangabe.

Anatomischer Theil.

Th. Bartholinus, De lacteis thoracicis in homine et brutis nuper observatis. Hafn. 1652.

Breschet, Das Lymphsystem in Hinsicht auf Anatomie, Physiologie und Pathologie. Uebers. von Martiny. Quedlinburg und Leipzig 1837.

Lucas-Championnière, Lymphatiques utérins et Lymphangite utérine. Thèse. Paris 1870.

William Cruikshank's und Paul Mascagni's Geschichte und Beschreibung der Saugadern des menschlichen Körpers. Uebers. von Ludwig. Leipzig 1789.

Cruveilhier, Anatomie descriptive T. III. Paris 1834.

Fioupe, Lymphatiques utérins et parallèle entre la lymphangite et la phlébite utérine 1876.

Gerota, Zur Technik der Lymphgefässinjection. Anatom. Anzeiger 1896, Nr. 8.

J. G. Haase, De vasis cutis et intestinorum absorbentibus plexibusque lymphaticis pelvis humanae. Annotationes anatomicae cum iconibus. Lipsiae 1786.

Albert de Haller, Elementa Physiologiae. Lausanne 1757, Vol. VII.

Leopold, Lymphgefässe des Uterus. Arch. f. Gyn. 1874, VI.

Ant. Nuckii, Adenographia et uteri feminei anatome nova. Lugd. Bat. 1691.

Paul Poirier, Lymphatiques des organes génitaux de la femme. Progrès médical 1890.

Ol. Rudbeck, Nova exercitatio anatomica exhibens ductus hepatis aquosos et vasa glandularum serosa. Arosiae 1653.

Sappey, Traité d'anatomie, physiologie des vaisseaux lymphatiques 1874.

Derselbe, Description et iconographie des vaiss. lymph. Paris 1885.

Teichmann, Saugadersystem. Leipzig 1861.

Pathologischer Theil.

Abel, Circumscriptes Cervixcarcinom und isolirte Krebsknoten. Berl. klin. Wochenschr. 1889, Nr. 30.

Afanassiew, Centralbl. f. d. medic. Wissensch. 1876.

Billroth, Neue Beobachtungen über die feinere Structur pathologisch veränderter Lymphdrüsen.

Billroth-Winiwarter, Allgem. chirurg. Pathologie u. Therapie. Berlin 1893.

Blau, Einiges Pathologisch-Anatomisches über den Gebärmutterkrebs. Diss. Berlin 1870.

Bozzolo, Verbreitung der Krebsneubildungen in den Lymphdrüsen. Centralbl. f. d. medic. Wissensch. 1876.

Derselbe, Generalità sulle neoformazioni del tessuto connettivo e sul modo di diffusione. Annali universali di medicina e chirurgia. Milano 1876.

Cautin, Des lymphangites périutérines non puerperales. Paris 1889.
Clark, A more radical method of performing hysterectomy for cancer of the uterus. Johns Hopkins Hospital Bulletin 1895, Vol. VI.
Derselbe, Ten cases of cancer of the uterus operated upon by a more radical method of performing hysterectomy. Johns Hopkins Hospital Bulletin 1896, Vol. VII.
Cruveilhier, Anatomie pathologique du corps humain. Paris.
Dittrich, Pathologisch-anatomischer Bericht. Vierteljahrschr. f. prakt. Heilkunde. Prag 1845, 46.
Dybowski, Zur Statistik des Gebärmutterkrebses und seine Metastasen. Diss. Berlin.
Flaischlen, Zur Radicaloperation des Carcinoma uteri. Deutsche medic. Wochenschr. 1890, Nr. 30.
Fritsch, Bericht über die gynäkologischen Operationen.
Derselbe, Krankheiten der Frauen. Berlin 1896.
Funke, Zur totalen Uterusexstirpation per laparotomiam. Zeitschr. f. Geb. u. Gyn. Bd. 36.
Gussenbauer, Ueber die Entwickelung der secundären Lymphdrüsengeschwülste. Zeitschr. f. Heilkunde 1881.
Gusserow, Ueber Carcinoma uteri. Volkmann's Vortr. A. F. 18.
Heidenhain, Urs. d. localen Krebsrecidive nach Amputat. mammae. Verh. d. deutschen Ges. f. Chir. 1889, Bd. 2.
Hersfeld, Sacrale Methode der Uterusexstirpation. Centralbl. f. Gyn. 1893 Nr. 23.
Hofmeier, Zur Statistik des Gebärmutterkrebses und seine operative Behandlung. Zeitschr. f. Geb. u. Gyn. Bd. 10.
Derselbe, Endgültige Heilung des Carcinoma cervicis uteri. Zeitschr. f. Geb. u. Gyn. Bd. 13.
Kocher, Radicalheilung des Krebses. Deutsche Zeitschr. f. Chir. 13.
Krukenberg, Resultate der operativen Behandlung des Carcinoms und Sarkoms der Gebärmutter. Zeitschr. f. Geb. u. Gyn. Bd. 23.
Küster, Behandlung des Brustkrebses. Arch. f. klin. Chir. Bd. 29.
Küstner, Freund'sche Operation. Vortr., geh. in d. Schles. Gesellschaft für vaterld. Cultur 30. April 1897.
Leopold, Dauererfolge der vaginalen Totalexstirpation wegen Carcinoms und die Verhütung der Recidive. Geb. u. Gyn. Bd. 2.
Linkenheld, Zur Totalexstirpation des Uterus. Centralbl. f. Gyn. 1881.
Mackenrodt, Verbesserung der Dauerresultate der Totalexstirpation. Zeitschr. f. Geb. u. Gyn. Bd. 29.
Derselbe, Zur Technik der Totalexstirpation bei Carcinom. Verhdlg. d. Ges. f. Geb. u. Gyn. 11. Januar 1895.
Mikulicz, Ueber Totalexstirpation des Uterus. Wiener medic. Wochenschr. 1880, Nr. 47.
Olshausen, Verhdlg. d. Ges. f. Geb. u. Gyn. 8. Febr. 1895.
Pawlik, Exstirpation des Uterus und des Beckenzellgewebes.
Petrick, Verbreitung des Carcinoms in den Lymphdrüsen. Deutsche Zeitschr. f. Chir. Bd. 32.

Plicque, Contribution à l'étude des récidives des néoplasmes opérés. Thèse. Paris 1888.
Pozzi, Gynäkologie. Basel 1892.
Ribbert, Zur Histogenese des Carcinoms. Virchow's Arch. 135.
Ries, Eine neue Operationsmethode des Uteruscarcinoms. Zeitschr. f. Geb. u. Gyn. Bd. 32.
Derselbe, item Bd. 37.
Rotter, Günstigere Dauererfolge durch ein verbessertes Operationsverfahren der Mammacarcinome. Berl. klin. Wochenschr. 1896, Nr. 4, 5.
Rumpf, Verhdlg. d. Ges. f. Geb. u. Gyn. 28. Juni 1895.
Russel, The clinical course of forty-seven cases of carcinoma of the uterus subsequent to hysterectomy. Johns Hopkins Hospital Bulletin 1895, VI.
Schröder, Krankheiten der weiblichen Geschlechtsorgane.
Schuchardt, Neue Methode der Gebärmutterexstirpation. Centralbl. f. Chir. 1893, Nr. 51.
Schwartz, Revue de chirurg. 1882.
Seelig, Pathologisch-anatomische Untersuchungen über die Ausbreitungswege des Gebärmutterkrebses. Diss. Strassburg 1894.
Tannen, Beiträge zur Statistik, Prognose und Behandlung des Gebärmutterkrebses. Arch. f. Gyn. 1890, Bd. 37.
Veit, Operationen bei vorgeschrittenem Gebärmutterkrebs. Deutsche medic. Wochenschr. 1891, Nr. 40.
Derselbe, Zur Anatomie des Carcinoma uteri. Verhdlg. d. Ges. f. Geb. u. Gyn. 26. April 1895.
Wagner, Gebärmutterkrebs. Eine pathologisch-anatomische Monographie. Leipzig 1858.
Winiwarter, Beiträge zur Statistik der Carcinome. Stuttgart 1878.
Winter, Ueber die Recidive des Uteruskrebses, insbesondere über Impfrecidive. Zeitschr. f. Geb. u. Gyn. Bd. 27.
Zehnder, Krebsentwickelung in Lymphdrüsen. Virchow's Arch. 119.

Ueber Conservirungsverfahren.

Boshamer, Fäulnisswidrige Kraft concentrirter Salzlösungen. Diss. Greifswald 1888.
Grawitz, Rudolf Virchow-Museum in Berlin. Deutsche medic. Wochenschr. 1891, Nr. 42.
Kaiserling, Conservirung von Sammlungspräparaten. Berl. klin. Wochenschr. 1896, Nr. 35.
Zühlke, Gewebsveränderungen der in Salzlaken conservirten Präparate. Diss. Greifswald 1888.

Thesen.

I.

Ausser den Glandulae hypogastricae nehmen auch die Gl. sacrales later. die Lymphe des Collum uteri auf.

II.

Tritt bei einem hysterischen Anfall Pupillenstarre auf, so handelt es sich nicht um reine Hysterie.

III.

Bei der Hysterectomie wegen Uteruscarcinom sind die Ovarien principiell mitzuentfernen.

Lebenslauf.

Verfasser, Eugen Peiser, wurde als Sohn des verstorbenen Kaufmanns Max Peiser am 23. Februar 1875 zu Breslau geboren. Daselbst besuchte er das Johannesgymnasium, welches er Ostern 1893 mit dem Zeugniss der Reife verliess. Von da ab widmete er sich dem Studium der Medicin an der Universität Breslau. Am 26. Februar 1895 bestand er daselbst das Tentamen physicum. Sein ärztliches Staatsexamen beendete er am 2. Februar 1898. Das Tentamen rigorosum absolvierte er am 8. Februar 1898.

Am 27. Januar 1898 wurde vorstehende Arbeit von der medicinischen Facultät zu Breslau mit dem vollen Preise gekrönt.

Während seiner klinischen Semester war er ein halbes Jahr Unterassistent am pathologischen Institute des Herrn Geheimrath Ponfick, ferner zwei Monate an der Frauenklinik des Herrn Professor E. Fränkel.

Während seiner Studienzeit besuchte er die Vorlesungen und Kurse folgender Herren:

Alexander, Axenfeld, Barth, Born, Chun, † F. Cohn, H. Cohn, Czerny, Filehne, Flügge, Fränkel, Freudenthal, Gaupp, Groenouw, Hasse, † Heidenhain, Hürthle, Kast, Kaufmann, Kümmel, Küstner, Ladenburg, O. E. Meyer, Neisser, Partsch, Pillet, Pfannenstiel, Ponfick, Reichel, Richter, Röhmann, H. Sachs, Stern, Tietze, Weintraud, Wernicke, Wiener, Uhthoff.

Allen diesen meinen hochverehrten Lehrern spreche ich an dieser Stelle meinen ehrerbietigsten Dank aus.